Lane Medical Library 1881

Zur

asuistik, Diagnose und operativen Therapie der festen Uterustumoren.

Inaugural-Dissertation

zur Erlangung des Grades

eines

Doctors der Medicin

verfasst

und mit Genehmigung

Einer Hochverordneten Medicinischen Facultät der Kaiserlichen Universität

zu Dorpat

zur öffentlichen Vertheidigung bestimmt

von

Edmund Ohms.

Ordentliche Opponenten:

Prof. Dr. E. v. Wahl. — Prof. Dr. A. Vogel. — Prof. Dr. J. v. Holst.

Dorpat.

Druck von Schnakenburg's litho- und typographischer Anstalt.

1881.

Gedruckt mit Genehmigung der medicinischen Facultät.

Dorpat, den 24. März 1881.

Decan: F. A. Hoffmann.

No. 107.

(L. S.)

Indem ich die nachfolgenden Blätter der Oeffentlichkeit übergebe, erlaube ich mir meinem hochverehrten ehemaligen Chef, Herrn Professor Dr. E. von Vahl, meinen tiefstgefühlten Dank auszusprechen für die Liebenswürdigkeit, mit welcher er mir das von ihm selbst schon in Angriff genommene Thema überlassen, für die Freundlichkeit, mit welcher er mir bei der Abfassung dieser Arbeit behilflich gewesen, und für die vielfache wissenschaftliche Anregung und Förderung, die mir durch ihn zu Theil geworden.

An dieser Stelle mögen auch die Worte des innigsten Dankes ihren Platz finden, welchen ich allen meinen Lehrern an der hiesigen Hochschule für die mir reichlich gespendete Belehrung und Unterweisung schulde.

Desgleichen bin ich den Herrn Bibliothekaren, Coll.-Rath A. Specht und Staatsrath J. Klever, die mich, durch liebenswürdigstes Entgegenkommen bei Benutzung der von ihnen verwalteten Bibliotheken, wesentlich in meinen Studien förderten, zu wärmstem Danke verpflichtet.

Einleitung.

Die von Rein[1]) in seiner trefflichen Arbeit hervorgehobene Thatsache, dass bei 197 bekannt gewordenen Laparotomien nur 36 Mal vor der Operation die Diagnose auf Uterustumoren gestellt worden war, in der grossen Mehrzahl der Fälle aber unklar blieb oder auf Ovarialgeschwülste lautete, beweist ohne alles erläuternden Commentar, wie wenig sicher wir uns noch auf diesem Gebiete fühlen, wie die operativen Indicationen hin und her schwanken müssen, und wie sehr Gusserow[2]) Recht hat, wenn er sagt, dass nur eine verhältnissmässig kleine Anzahl von Fällen sich zur radicalen Behandlung eigne.

In Betreff der Diagnostik haben uns auch die neueren Arbeiten nur wenig Positives gebracht, wir vermissen namentlich eine genaue Feststellung des Verhältnisses der

1) „Къ вопросу объ удаленіи фибро-міомъ матки.“ Дисс. Г. Рейна. Ст. Петерб. 1876. p. 69.

2) Gusserow. „Die Neubildungen des Uterus.“ Handbuch von Pitha-Billroth. IV. Bd. IV. Lieferg. p. 94.

vor Allem einer grössern Ausbildung und Vervollkommnung der zur Zeit noch mangelhaften Diagnostik jener Geschwülste.

Hierzu einen Beitrag zu liefern ist insbesondere der Zweck der vorliegenden Arbeit.

Es enthält dieselbe in ihrem ersten Theil die Mittheilung einer Reihe sorgfältig beobachteter operativer Fälle von soliden Tumoren des Uterus aus der Dorpater Chirurgischen Klinik, und in ihrem zweiten Abschnitt einen Versuch, auf Grundlage der in jenen Fällen gewonnenen Erfahrungen die Diagnose der festen Geschwülste des Uterus schärfer zu präcisiren und eine bisher nur wenig geübte Methode zur Entfernung derselben näher zu beleuchten. In einem Anhange endlich folgt eine kurze Zusammenstellung der in den letzten 5 Jahren veröffentlichten, in der Literatur zerstreuten, Fälle von Laparotomien und Laparohysterotomien, welche anfänglich zu dem Zwecke unternommen wurde, weitere Anhaltspunkte für die Diagnose und operative Indication zu gewinnen, aber in dieser Beziehung nur wenig Brauchbares ergeben hat. Es erschien aber trotzdem geboten, sie aufzunehmen, weil sie die Casuistik der Laparotomie vervollständigt und vielleicht dem zukünftigen Sammler des Materials von Nutzen sein wird.

Die im ersten Abschnitt mitgetheilten Fälle, es sind ihrer fünf, betreffen sämmtlich Patientinnen, welche von Herrn Prof. v. Wahl im Laufe der Jahre 1879 und 1880 operirt wurden; bei zweien derselben handelte es sich um grosse subseröse Fibromyome (I. und II. Fall), bei den drei andern lagen interstitielle Tumoren vor (III., IV. und V. Fall). In den beiden ersten Fällen wurden die Tumoren

durch die Laparotomie, im III. und IV. Falle durch die Laparohysterotomie entfernt; im II. Falle empfahl es sich, nach der Entfernung des Tumors auch den Uterus fortzunehmen; im V. Falle wurde nur eine Probeincision gemacht.

In allen Fällen wurde bei richtig und genau festgestellter Diagnose operirt; drei Mal wurde vollständige Heilung erzielt, zwei Fälle verliefen tödtlich.

Erster Theil.

Zur Casuistik

der

festen Uterustumoren.

I.

Subseröses Fibromyom des Uterus; mannskopfgrosser beweglicher Tumor, an dessen vorderer seitlicher Fläche links der Uterus zu palpiren ist. Amenorrhoe, Ascites. Laparotomie d. 31. Mai 1879. Ziemlich breite Stielung des Tumors an der hinteren Fläche des Uterus, Ecrasement, Exstirpation beider Ovarien. Beckenperitonitis, Punction durch die Scheide, Drainage und Ausspülung der Bauchhöhle. Heilung.

Anna Kalning, 32 Jahr alte unverheirathete lettische Bäuerin aus Widdrisch, wurde am 18. Mai 1879 in die hiesige chirurgische Klinik aufgenommen. Patientin, nullipara, regelmässig menstruirt, seit ihrem 24. Jahre häufig an Schmerzen im Unterleibe und allerlei unbedeutenden Störungen des Allgemeinbefindens leidend, bemerkte im Juni 1877 eine Geschwulst im Unterleibe; im Herbste desselben Jahres fiel ihr eine allmählig zunehmende wassersüchtige Anschwellung des Abdomens auf, sowie das Sistiren der Menses. Die Auftreibung des Unterleibes zeigte zwar im Sommer 1878 eine Abnahme und es stellte sich auch wieder eine Menstrualblutung von normaler Dauer und Stärke ein; diese günstigen Erscheinungen waren aber nur von kurzer Dauer, im Herbste kehrte derselbe Zustand wieder, in welchem die Kranke sich vor einem Jahre befunden

hatte, so dass sie genöthigt war ärztliche Hilfe aufzusuchen. Eine im Winter vorgenommene Punction schaffte nur vorübergehende Erleichterung. Oedematöse Anschwellungen der Füsse, sowie Störungen von Seiten der Harnorgane will Patientin nie beobachtet haben.

Status praesens. (Hierzu Fig. I.)

Bäuerin von mittlerer Grösse und gracilem Knochenbau mit spärlich entwickelter Muskulatur, stark reducirtem pann. adip. und hochgradig blassem Integ. com. Herz und Lungen sind gesund. Keine Drüsenschwellungen. Im Harn kein Eiweiss. Harnbeschwerden nicht vorhanden. Stuhl etwas träge.

Fig. I.

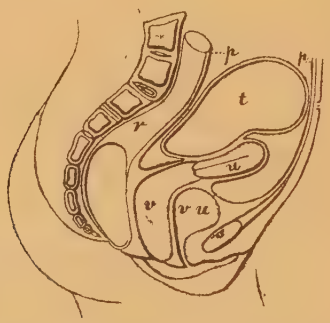

u = Uterus; t = Tumor; p = Peritoneum; s = Symphysis; v. u. = Vesica urinaria; v = Vagina; r = Rectum.

Das Abdomen ist aufgetrieben und zeigt, in der Höhe des Nabels gemessen, einen Umfang von 120 Ctm; der Nabel ist blasig hervorgewölbt. Im Unterleibe findet sich freier Ascites und ein etwa mannskopfgrosser, ungemein harter, auf der Oberfläche höckeriger Tumor, der aus dem Becken emporsteigt und nach allen Richtungen, namentlich nach links und oben, beweglich ist. Bei der nähern Untersuchung des Tumors zeigt sich an der linken und vordern Seite desselben, eine gute Handbreit über der Symphyse, eine länglich-rundliche Geschwulst, die ihrer Form und Grösse nach für den Uterus imponirt;

dieselbe ist mit der Hauptgeschwulst an der hintern Fläche verbunden, doch kann man mit den Fingern von rechts und oben noch etwas zwischen ihr und dem Haupttumor eindringen, und sie etwas von demselben abheben.

Bei der Untersuchung per vaginam findet man die Scheide nach oben ausgezogen, die portio vaginalis über der Symphyse stehend, und den Douglas durch eine harte, höckerige Geschwulst ausgefüllt, die sich vom Unterleibe her mit dem Uterus zusammen aus dem Becken heben lässt. Die eingeführte Sonde gleitet etwas nach links ab, zeigt die Gebärmutterhöhle um etwa 2 Ctm. verlängert, und lässt sich durch jenen oben beschriebenen seitlichen Tumor deutlich durchfühlen. Beim Herausheben der Geschwulst aus dem Becken fühlt man, dass das linke Scheidengewölbe mit den Bändern sich stärker anspannt und überhaupt weniger nachgiebig ist, wie das rechte. Denselben Befund erhält man bei der Untersuchung per rectum.

(Die Untersuchung konnte erst nach der Entleerung des Ascites in dieser Vollständigkeit vorgenommen werden.)

Diagnose.

Diagnosticirt wird ein subseröses Fibromyom des Uterus, welches von der hintern Gebärmutterwand ausgeht, sich gegen den Douglas'schen Raum und das linke Parametrium hin ausbreitet, und wahrscheinlich mit dem linken Ovarium verwachsen ist.

Operation, am 31. Mai 1879.

In einem hellen freundlichen, gründlich ausgeschwefelten Zimmer, welches bis auf 18° R. erwärmt ist, und durch einen grossen, mehrere Eimer kochenden Wassers enthaltenden Kübel reichlich mit Wasserdampf versorgt wird, liegt die Patientin auf dem Operationstische in tiefster Chloroformnarkose; sie hat am Morgen ein warmes Bad erhalten, Mastdarm und Blase sind entleert und die Scheide ist desinficirt worden. Alle bei der Operation Anwesenden haben gleichfalls ein Bad genommen

und Wäsche und Garderobe gewechselt, der Operateur und sein Assistent haben ihre, bis über die Ellenbogen hinauf entblössten Arme vor Beginn der Operation nochmals gewaschen und desinficirt. Sämmtliche Instumente, die gezählten Schwämme, sowie auch die Suturen befinden sich in 2½%iger Carbolsäurelösung.

Nachdem das Abdomen der Kranken zuvor noch mit Sapo viridis, Carbollösung und einer Handbürste abgewaschen, und der mit erwärmter Thymollösung (1 pro mille) gefüllte Spray in Thätigkeit gesetzt worden, beginnt die Operation.

Durch einen etwa 10 Ctm. langen Schnitt in der Linea alba wird die Bauchhöhle eröffnet; in derselben zeigt sich die Geschwulst, welche an ihrer Oberfläche von der Serosa bekleidet und von einem reichen Gefässnetz bedeckt ist. Nachdem der Schnitt noch um 2 Ctm. nach oben zu verlängert worden, gelingt es die Geschwulst vollständig zu entwickeln; es steht dieselbe in Zusammenhang mit dem Uterus, welcher an seinem Scheitel zwei kleine, etwa nussgrosse, subseröse Fibrome trägt; nach links erstreckt sie sich, dem breiten Mutterbande folgend, weiter nach vorn und ist mit dem Ovarium und der Tube verwachsen.

Zunächst wird links das Ovarium und die Tube gegen das breite Mutterband hin, zwischen zwei Ligaturen abgetrennt, wodurch die Beweglichkeit der Geschwulst bedeutend freier wird; man erkennt jetzt deutlich, dass sie mit breiter Basis der hintern Uteruswand ansitzt, und das Peritoneum sich direct von dem Uterus auf die Geschwulst hinüberschlägt; letzteres wird mit dem Paquelin an der Grenze zwischen Uterus und Tumor durchtrennt, worauf sich eine Ecraseurkette ziemlich gut um die noch vorhandene breite Anheftung des Tumors legen lässt; nachdem dieselbe vorsichtig geschlossen worden, zeigt es sich, dass sie die seröse Anheftung der Geschwulst durchtrennt hat, und dass letztere flach der hintern Wand des Uterus aufsass, ohne mit ihr in besonderer Verbindung zu stehen.

Da das rechte Ovarium einige kleine Cysten zeigt, wird es gleichfalls entfernt. Nachdem noch die beiden kleinen Fibrome des Uterus mit dem Paquelin abgetragen worden, wird die Bauchhöhle sorgfältig gereinigt, und nach Einlegung eines Drainrohrs in den untern Wundwinkel, durch Seidensuturen geschlossen. Därme waren während der Operation nicht zum Vorschein gekommen.

Den Schlussakt bildet die Compression des Unterleibes durch mehrfache Schichten Salicylwatte und die Application eines Lister'schen Verbandes, worauf die Operirte in ihr zuvor wohl durchwärmtes Bett gebracht wird.

Nachbehandlung und weiterer Verlauf.

31. Mai. Am Nachmittag und Abend häufiges Erbrechen. Abends Verbandwechsel: die Verbandstücke sind fast ganz trocken; durch einen leichten Druck auf das Abdomen, welchen Patientin schmerzhaft empfindet, werden nur einige Tropfen Secret aus dem Drainrohr entleert.

Rp. 5 Tropfen Opiumtinctur stündlich.

Im Laufe der Nacht wird das Erbrechen seltener, es stellen sich aber in Paroxysmen auftretende Schmerzen im Unterleibe ein.

1. Juni. Erbrechen seltener. Die Schmerzen im Unterleibe schwächer geworden, letzterer aber sehr druckempfindlich. Verbandwechsel: die Verbandstücke fast ohne Secret, die Bauchhöhle wird mit Salicylsäurelösung ausgespült.

Opium.

2. Juni. Das Erbrechen hat aufgehört, die Schmerzen im Unterleibe haben nachgelassen. Verbandwechsel.

3. Juni. Wiederum Schmerzen im Abdomen. Verbandwechsel.

Stündlich 5 Tropfen Opiumtinctur, Eisbeutel auf den Leib.

4. Juni. Allgemeinbefinden gut. Verbandwechsel. Kein Opium; Eisbeutel.

5. Juni. Das Abdomen schmerzhaft und druckempfindlich. in demselben ziemlich viel Flüssigkeit. Schmerzen in der linken Thoraxhälfte hinten und unten, woselbst eine handtellergrosse Dämpfung und feuchte Rasselgeräusche wahrnehmbar sind. Verbandwechsel.

Opium; Eisblase auf das Abdomen und auf die gedämpfte Stelle am Thorax. Die Vagina ist von Anfang an täglich mit Salicylsäurelösung ausgespült worden.

6. Juni. Verbandwechsel.

7. Juni. Schmerzen an der erwähnten Stelle des Thorax und im Abdomen; in Letzterem reichliche Ansammlung von Flüssigkeit, welche die hintere Wand der Vagina in das Lumen der letztern hineingewölbt hat; aus dem Drainrohr kein Abfluss, die Temperatur bis auf 39,5 gestiegen.

Das Drainrohr wird entfernt und das Abdomen vom hintern Scheidengewölbe aus punktirt, wobei sich eine beträchtliche Quantität dunkel gefärbter, übel riechender Flüssigkeit entleert; nachdem die Bauchhöhle so lange mit Salicylsäurelösung ausgespült worden, bis letztere klar und geruchlos zurückfliesst, wird ein Drainrohr in die Punktionsöffnung geführt.

Am Abend ist die Temperatur beträchtlich gesunken (37,8); die Bauchhöhle wird nochmals mit Salicylsäurelösung ausgespült.

Der vollständige Lister'sche Verband wird fortgelassen und die Bauchwunde blos mit einer feuchten Carbolgaze-Compresse bedeckt.

Opiumtinctur gutt. X.

8.—11. Juni. Keine Schmerzen im Abdomen und Rücken; aus dem Drainrohr entleeren sich nur einige Tropfen Secret. Morgens und Abends Ausspülung der Bauchhöhle mit Salicylsäurelösung. Seit dem Abend des 10. Juni kein Fieber.

12. Juni. Durch Drängen bei der Stuhlentleerung ergiesst sich aus dem Drainrohr eine beträchtliche Menge eitriger übelriechender Flüssigkeit. Das Abdomen ist ganz abgeschwollen.

17. Juni. Das Drainrohr wird entfernt, da die zwei Mal täglich in die Bauchhöhle injicirte Salicylsäurelösung fast vollständig klar wieder abfliesst.. Die Vagina ist bis hierzu gleichfalls mehrere Mal täglich ausgespült worden. Allgemeinbefinden gut.

24. Juni. Die Bauchwunde ist vollständig verheilt, aus der Scheide entleert sich zuweilen noch etwas eitriges Secret. Schlaf, Apetit und Stuhl gut. Patientin macht ihre ersten Gehversuche.

20. August. Patientin ist blühend, hat bedeutend an Körperfülle zugenommen. Alle Functionen in bester Ordnung. Weder bei der Untersuchung des Unterleibes noch der Vagina lässt sich ein Exsudat im Becken nachweisen. Der Uterus steht in der Führungslinie, ist normal, aber etwas weniger beweglich.

Patientin wird entlassen.

II.

Subseröses Fibromyom des Uterus mit cystischen Hohlräumen; den Nabel überragender beweglicher Tumor, an dessen vorn und rechts gelegenem Abschnitt der Uterus zu palpiren ist. Laparohysterotomie den 26. April 1880. Ausschälung der Geschwulst aus dem sie bekleidenden Peritonealüberzuge, Abtragung eines Theiles des letztern und Einnähung des Restes in die Bauchwunde. Amputatio uteri supravaginalis, Fixation des Stumpfes im untern Wundwinkel, Drainage der Bauchhöhle und des durch die Ausschälung des Tumors erhaltenen serösen Sackes. Heilung.

Eddo Ohsol, 50 Jahr alte verheirathete lettische Bauerwirthin aus Adsel (Livland) hat sich bis gegen Ende des Jahres 1877, abgesehen von den mit der Niederkunft verbundenen Gesundheitsstörungen, stets des besten körperlichen Wohlseins erfreut.

Niedergekommen ist dieselbe zehn Mal und hat alle ihre zehn Kinder, von denen das älteste 28 Jahr alt ist, das jüngste unlängst verstorbene, 5 Jahr alt war, selbst gestillt. Schwangerschaft, Geburt und Wochenbett sind ausnahmslos ohne nennenswerthe Störungen verlaufen, und auch die Menses haben niemals erhebliche Abweichungen vom Normalen dargeboten.

Gegen Ende des Jahres 1877 bemerkte Patientin in der linken Beckenhälfte einen Tumor; sie beachtete denselben Anfangs wenig, da er ihr keine besonderen Beschwerden verursachte; nur bei Druck auf denselben und nach anstrengender Arbeit empfand sie Schmerzen im Kreuz; als sich jedoch die Geschwulst im Laufe der Zeit immer mehr vergrösserte, consultirte sie einen Arzt, welcher ihr empfahl, sich an die hiesige Chirurgische Klinik zu wenden. In letzterer erschien Patientin am 12. November 1879.

Status präsens. (Hierzu Fig. II.)

Stattliche Person von kräftigem Knochenbau, gut entwickelter Muskulatur, reichlichem Fettpolster und gesunder Hautfarbe.

Das Abdomen zeigt sich beträchtlich aufgetrieben, gespannt und in seinem untern Theile durch eine in medianer Richtung verlaufende Einsenkung, an deren tiefster Stelle sich der eingezogene Nabel befindet, in zwei seitliche, sich verwölbende Parthien getheilt; als Ursache dieser Auftreibung und eigenthümlichen Configuration des Abdomen ergiebt die Palpation einen rundlichen, ziemlich festen, mit einigen Höckern besetzten Tumor, dessen nach rechts gelegener Theil anscheinend fluctuirt. Der Tumor überragt nach oben zu mehrere Finger breit den Nabel, nach unten zu lässt es sich nicht abgrenzen; links geht von demselben ein derber Strang aus, welcher sich in schräger Richtung nach links und unten in die Tiefe des Beckens senkt und bei seitlicher Verschiebung des Tumors gespannt wird; rechts besitzt die Geschwulst einen birnförmigen derben, mit der Hand umgreifbaren Anhang, mit welchem er durch einen ziemlich kurzen dicken Strang verbunden ist; es lässt sich dieser Anhang in ziemlich weiten Excursionen an der Geschwulst verschieben und wird dabei eine Spannung des Stranges wahrnehmbar.

Die Percussion des Abdomen ergiebt eine Dämpfung, welche nach oben und nach rechts bis an die palpirbaren Grenzen der Geschwulst reicht und hier in einen tympanitischen Schall übergeht; nach unten erstreckt sich dieselbe bis an die Symphyse und links kann sie bis in die Lumbargegend hinein verfolgt werden. Während der Tumor nach oben und nach rechts nur wenig beweglich ist, lässt er sich nach links ziemlich ausgiebig verschieben. Bei der Untersuchung per vaginam ergiebt sich, dass die Scheide nach oben zu trichterförmig ausgezogen ist und die portio vaginalis sehr hoch steht etwa in der Höhe der Symphyse; eine in den Uterus eingeführte Sonde weicht stark nach rechts ab und lässt sich $4^1/_2$ Zoll weit hineinschieben, worauf man ihren Knopf deutlich in dem oben beschriebenen birnförmigen Anhang der grossen Unterleibsgeschwulst fühlt; letzterer erweist sich demnach als der verlängerte und nach oben dislocirte Uterus, dessen

Fig. II.

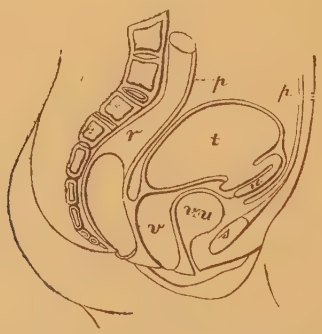

u = Uterus; t = Tumor; p = Peritoneum; s = Symphysis; v. u. = Vesica urinaria; v = Vagina; r = Rectum.

Wandungen derb und ziemlich verdickt erscheinen. Weiter kann per vaginam der grosse Unterleibstumor gefühlt werden derselbe ist der hintere Scheidenwand nicht adhärent, sondern an derselben verschiebbar und zeigt deutliche Fluctuation. Vom Rectum aus ist nicht allein der Tumor, sondern auch der links von ihm ausgehende Strang, sowie dessen Spannung be

seitlicher Verschiebung der Geschwulst wahrnehmbar; die Fluctuation der letztern ist hier noch deutlicher ausgeprägt.

Im Uebrigen ist nichts Abnormes nachzuweisen. Der Harn- und Verdauungsapparat sind in Ordnung, die Menses noch vorhanden.

Diagnose.

Die deutliche Fluctuation legte es allerdings nahe an einen cystischen Tumor zu denken, der möglicherweise vom Parovarium links ausgegangen sich zwischen den Blättern des Ligamentum latum entwickelt hatte. Die Hervorzerrung des Uterus aus dem Becken wies aber mit noch grösserer Wahrscheinlichkeit auf eine mit dem Uterus in Verbindung stehende Geschwulst hin, und dann konnte es sich nur um ein subseröses, Fibrom mit grösseren cystischen Hohlräumen handeln.

Einige Tage nach der Untersuchung erkrankte Patientin an hohem Fieber und heftigen Schmerzen im Unterleibe, namentlich war die Geschwulst gegen Berührung äusserst empfindlich, vergrössert und stärker gespannt. Intercurrente Schüttelfröste liessen den Verdacht einer pyämischen Infection durch die Sondenuntersuchung aufkommen, indessen nahm die Krankheit nach etwa vier Wochen einen günstigen Ausgang und die darauf angestellte Untersuchung ergab folgende Veränderungen des bei der Aufnahme der Patientin constatirten Befundes:

Die Bauchdecken sind etwas schlaffer, die Consistenz der Geschwulst ist derber, ihr Volumen bedeutend verringert, und in Folge dessen der Uterus tiefer nach hinten gelagert; bei der Untersuchung per vaginam und per rectum erscheint die Geschwulst höher hinaufgerückt und ihre Fluctuation vermindert.

In diesem bedeutend gebesserten Zustande verliess Patientin am 21. Dec. 1879 die Klinik, kehrte jedoch schon am 25. April 1880 wieder in dieselbe zurück, mit der Bitte, den Unterleibs-

tumor, der wiederum an Umfang zugenommen und ihr Beschwerden verursacht hatte, auf operativem Wege zu entfernen.

Es waren nur unbedeutende Abweichungen von dem im November 1879 aufgenommenen Status vorhanden, welche darin bestanden, dass Patientin heftige Schmerzen im Abdomen und in der Kreuzbeingegend empfand, und die Menses vollständig sistirten.

Operation am 26. April 1880.

Dieselben Vorbereitungen wie zu der ersten Operation.

Nach Eröffnung der Bauchhöhle durch einen etwa 10 Ctm. langen Schnitt präsentirt sich der Uterus und hinter demselben der Tumor, welcher ersteren nach rechts oben und vorn gedrängt hat; eine Verlängerung des Schnittes um etwa 2 Zoll ermöglicht es, die Bauchdecken über den Tumor zurückzuziehen und ihn vollständig zu enthüllen. Derselbe besitzt eine rundliche Gestalt, eine höckerige Oberfläche und fühlt sich weich elastisch, sehr deutlich fluctuirend an; von der hintern Fläche des Uterus schlägt sich das Peritoneum auf den Tumor; nach links und vorn liegt auf demselben die linke Tube mit dem Ovarium; in der Tiefe des kleinen Beckens scheint derselbe fixirt, zeigt aber sonst keine Verwachsungen mit den Organen der Bauchhöhle.

Zunächst wird, da der Tumor deutlich fluctuirt, eine Punction desselben vorgenommen; diese hat jedoch nicht den erwarteten Erfolg, es entleert sich kein Tropfen eines flüssigen Inhaltes, nur eine weiche markige Gewebsmasse quillt aus der Punctionsöffnung hervor. Von dem darauffolgenden Versuche, die den Tumor fixirenden peritonealen Verbindungen mit dem Paquelin zu durchtrennen, muss wegen starker Blutung Abstand genommen werden. Es wird deshalb das strangförmige Ligam. lat. sin mit den grossen Gefässstämmen doppelt unterbunden und durchschnitten, und die Geschwulst gespalten, in der Absicht sie stückweise fortzuschaffen; hierbei stellt es sich aber heraus,

dass der den Tumor bekleidende Peritonealüberzug ungemein leicht von demselben abzulösen ist; sofort wird die beabsichtigte stückweise Fortschaffung des Tumors aufgegeben und der Versuch gemacht, denselben aus seiner peritonealen Hülle herauszuschälen, was auch ohne alle Schwierigkeit in ziemlich kurzer Zeit vollständig gelingt; jetzt ist die Geschwulst nur noch durch einen derben Strang mit dem Cervicaltheil des Uterus verbunden, welcher in eine Ecrascurkette gefasst und durchtrennt wird.

So liegt denn nach Entfernung der Geschwulst ein grosser Hohlraum vor, der seröse Sack, in welchen die Geschwulstmasse eingebettet gewesen war; da derselbe sich zum grössten Theil ausserhalb der Bauchwunde befindet, so erscheint es am zweckmässigsten, ihn zum Theil abzutragen und den Rest durch Nähte in der Bauchwunde zu befestigen. Auf diese Weise muss der obere Abschnitt der Bauchhöhle vollständig geschlossen und gegen etwaige entzündliche oder septische Vorgänge geschützt werden. Freilich kommt bei der Fixation des Sackes in der Bauchwunde der an der vordern Fläche desselben befindliche Uterus auch nach aussen zu liegen, weshalb es räthlich erscheint, denselben gleichfalls zu entfernen. Zu diesem Zweck wird, nach Unterbindung und Durchtrennung des Lig. lat. dext., eine Ecraseurkette um den supravaginalen Theil des Collum uteri gelegt, geschlossen, und über ihr die Gebärmutter mit dem Messer abgetragen (der Ecraseur bleibt liegen). An dem Uterus bleiben beide Tuben und das cystisch degenerirte rechte Ovarium hängen.

Nach vollzogener Toilette (mit gestielten Schwämmen und warmer Thymollösung) wird von dem durch die Ausschälung des Tumors erhaltenen Sacke ein grosser Theil weggeschnitten, und der Rest oberhalb des Uterusstumpfes mit der Bauchwunde vernäht; sodann erhält der über dem erwähnten Sacke gelegene Theil des Abdomen (die regio supraumbilicalis), sowie

der extraperitoneale Sack, zwei Drainröhren, das kleine Becken, ein Drainrohr, und erfolgt der Schluss der Bauchwunde durch Seidensuturen und die Anlegung eines Lister'schen Verbandes.

Die exstirpirte Geschwulst, ein weiches lappiges Fibromyom, besitzt eine kuglige Gestalt und ist an ihrer Oberfläche mit vielen kleinen Höckern besetzt; sie hat einen Umfang von 55 Ctm., einen Längsdurchmesser von 23 Ctm. und wägt 3100 Grm.; nach Spaltung derselben finden sich in ihr drei, mit gelblich-grünem dünnflüssigem Eiter gefüllte Höhlen, deren grösste fast den Umfang einer Männerfaust, und deren kleinste die Grösse eines Apfels besitzt.

Nachbehandlung und weiterer Verlauf.

26. April. Nach der Operation beträgt die Temperatur der Operirten 35,5; der Puls ist nicht fühlbar. Patientin erhält eine subcutane Injection von Ol. camphorat. (eine Pravaz'sche Spritze voll) welche in stündlichen Intervallen noch drei Mal wiederholt wird. Darnach beträgt die Temperatur um 4 Uhr Nachm. 36, der Puls 80. — Erbrechen. Schmerzen im Abdomen und in der Kreuzbeingegend.

27. u. 28. April. Schmerzen im Abdomen, welches stark aufgetrieben. Brechneigung.

Eisbeutel auf den Leib.

29. April. Die Schmerzen im Abdomen haben nachgelassen. Allgemeinbefinden gut.

30. April. Verbandwechsel. Das dem Verbandzeuge anhaftende Secret ist geruchlos, die Wunde gut aussehend. Das Abdomen schmerzhaft.

2. Mai. Verbandwechsel. Das Secret ist geruchlos; die Bauchwunde bis auf den untern Wundwinkel fast vollständig verheilt; die Drainröhren der regio supraumbilicalis werden entfernt, der Stumpf wird mit Acid. Salicyl. pulv. bestreut. Allgemeinbefinden gut. Der Eisbeutel wird fortgelassen.

5. Mai. Verbandwechsel. Der Ecraseur hat durchgeschnitten und wird entfernt; die in dem extraperitonealen Sacke steckenden Drainröhren werden gleichfalls entfernt, sowie auch alle Suturen mit Ausnahme der im untern Wundwinkel befindlichen.

Durch das Zurücktreten des Uterusstumpfes in die Bauchhöhle ist der untere Wundwinkel in eine trichterförmige Vertiefung umgewandelt worden, an deren Boden sich ein dünnflüssiges eitriges Secret von grünlich-grauer Farbe angesammelt hat.

Allgemeinbefinden gut.

6. Mai. Verbandwechsel. Das Verbandzeug ziemlich reichlich getränkt mit dem gestern beschriebenen Secret. Die ganze Wunde ist, bis auf den in ihrem untern Winkel befindlichen Wundtrichter vollständig geheilt. Der Wundtrichter wird mit in Carbollösung getränkten Wattebäuschen gesäubert und mit Salicylsäurelösung irrigirt.

Die Wunde wird mit Listergaze, Salicylwatte und Firnisspapier bedeckt und verbunden.

7. Mai. Verbandwechsel. Das im kleinen Becken befindliche Drainrohr wird entfernt; die Wundfläche granulirt gut. Im Uebrigen wie gestern.

Allgemeinbefinden gut.

8.—11. Mai. Der Verband ist täglich gewechselt worden. Verband und Behandlung wie am 6. Mai. Die Wunde granulirt gut. Aus dem untern Wundwinkel werden die Suturen entfernt.

Allgemeinbefinden gut.

13. Mai. Patientin hat das Bett verlassen.

23. Mai. Täglich ist bis hierzu der Verband gewechselt und die gut granulirende Wunde mit Lapis tauchirt worden.

Allgemeinbefinden gut Patientin macht täglich kleine Spaziergänge.

Am 8. Juni 1880 wird Patientin geheilt entlassen.

Den 30. August stellt sie sich wieder vor. Allgemeinbefinden ausgezeichnet. Im untern Ende der Narbe eine kleine Fistel, aus welcher eine kurze Seidenschlinge entfernt wird. Unterleib weich, nicht empfindlich. Vaginalportion geschrumpft, beweglich. Das Scheidengewölbe nach allen Seiten hin frei und nachgiebig.

III.

Interstitielles Fibromyom der vordern Gebärmutterwand; kindskopfgrosser beweglicher Tumor. Meno- und Metrorhagien. Laparohysterotomie d. 11. Juni 1880. Erfolgloser Versuch, den Tumor aus der Uterussubstanz auszuschälen, Abtragung des Uterus und seiner Adnexa, Fixation des Stumpfes im untern Wundwinkel. Heilung.

Helene Arnold, 39 Jahr alte ledige Deutsche aus Dorpat, wandte sich am 18. Mai 1880 an die hiesige chirurgische Klinik.

Anamnese.

Nachdem Patientin schon seit mehreren Jahren an Menstruationsanomalien gelitten, die theils in zeitweiligem gänzlichen Ausbleiben der Menses, theils in sehr abundantem oder mit Unterleibsschmerzen, Kopfschmerzen, Schwindel etc. verbundenem Auftreten der Menstruation bestanden hatten, bemerkte sie eine kleine Geschwulst im Unterleibe, [1]) welcher sich, besonders in seiner rechten Hälfte, schmerzhaft und druckempfindlich zeigte; bald darauf stellten sich in zwei- bis dreiwöchentlichen Intervallen auftretende Blutungen aus der Scheide ein, und späterhin noch Harn- und Stuhlbeschwerden; erstere

1) Patientin will den Unterleibstumor in ihrem 20. Jahre zuerst bemerkt haben. Da sie jedoch geistig unzurechnungsfähig ist, kann auf ihre Angaben nur wenig Gewicht gelegt werden.

bestanden in sehr häufigem und mit Schmerzen verknüpftem Harnlassen, letztere in Trägheit des Stuhls.

Den Notizen zufolge, welche bei dem wiederholten Aufenthalte der Patientin in der hiesigen gynäkologischen Klinik daselbst gemacht worden, litt dieselbe an einer Uteringeschwulst, welche im Jahre 1873 schon bemerkt worden war und seitdem, auf Kosten des Corpus uteri, stetig an Grösse zugenommen hatte.

Patientin war wiederholt mit Ergotin-Injectionen behandelt worden.

Status praesens. (Hierzu Fig. III.)

Mittelgrosse, zart gebaute Person von 39 Jahren; Muskulatur und Fettpolster schlecht entwickelt, das Integum. com. blass, schlaff und welk, die sichtbaren Schleimhäute anämisch.

Der Respirations- und Circulationsapparat bietet nichts Pathologisches. Appetit und Durst vorhanden, der Stuhl träge. Häufiger Harndrang, der Harn enthält kein Eiweiss.

Die Mensuration des Unterleibes ergiebt folgende Masse:

1) Umfang in der Ebene des Nabels	74	Ctm.
2) Von der Spitze des Schwertfortsatzes zum Nabel .	17	„
3) Vom Nabel zur Symphysis pubis	15	„
4) Von der rechten Spina ant. sup. Ilei zum Nabel	16	„
5) Von der linken Spina ant. sup. Ilei zum Nabel	14	„

Bei der Palpation des Abdomen fühlt man einen rundlichen, etwa kindskopfgrossen, derben und sehr beweglichen Tumor, welcher den mittleren Theil des Unterleibes einnimmt und mit seinem Scheitel etwa eine Handbreit vom Nabel entfernt ist. Die Bauchdecken sind über dem Tumor leicht verschiebbar. Der Percussionsschall ist, unabhängig vom Füllungsgrade der Blase, bis vier Finger breit über die Symphysis pubis gedämpft.

Die Untersuchung per vaginam und die combinirte Untersuchung liefern folgenden Befund:

Das Hymen fehlt. Die Vagina ist eng, ihre Schleimhaut blass. Die portio vaginalis ist etwa 1½ Ctm. lang, konisch, bis auf einige seichte Kerben glatt und nicht verhärtet; sie

Fig. III.

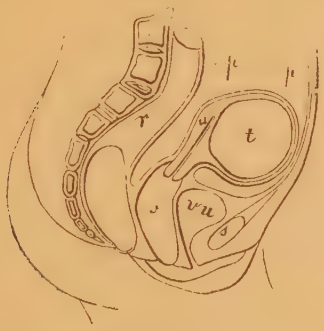

u = Uterus; t = Tumor; p = Peritoneum; s = Symphysis; v. u. = Vesica urinaria; v = Vagina; r = Rectum.

steht etwas nach rechts, hinten und oben. Nach vorn ist das Scheidengewölbe durch einen kugligen schmalen Tumor ausgefüllt, der gleich oberhalb des Cervicaltheiles sich an den Uterus anschliesst. Wenn es somit den Eindruck macht, als ob der Uterus anteflectirt wäre, so ergiebt die Sondenuntersuchung doch, dass das Cavum uteri nach hinten und oben zu liegt und bis auf 13 Ctm. verlängert ist. Der durch das vordere Scheidengewölbe fühlbare Anhang ist somit als Tumor zu deuten. Eine Beweglichkeit des Uterus am Tumor ist nicht vorhanden, dagegen der ganze Tumor mit der Sonde leicht nach allen Richtungen hin und her zu bewegen; die Sonde liegt an der hintern Fläche des Tumors, doch lässt sie sich durch die Bauchdecken nicht durchfühlen.

Diagnose.

Interstitielles Fibrom der vorderen Gebärmutterwand.

Operation am 11. Juni 1880.

Nach den schon erwähnten Vorbereitungen wird am Vormittage des 11. Juni 1880 zur Operation geschritten.

Eine Incision in der Linea alba, etwa eine Hand breit unterhalb des Nabels beginnend, und gegen 10 Ctm. nach abwärts reichend, durchtrennt die Bauchdecken. In der eröffneten Bauchhöhle zeigt sich der Tumor, seine Grösse gestattet es jedoch nicht, ihn durch die angelegte Schnittöffnung zu Tage zu fördern, letztere wird deshalb um einige Centimeter nach oben zu verlängert, und während nun ein Assistent mit Schwämmen den sich hervordrängenden Darm zurückhält, und ein anderer mit dem in die Vagina eingeführten Finger die Geschwulst zur Bauchöffnung hindrängt, gelingt es dem Operateur jetzt leicht, den Tumor hervorzuholen. Letzterer ist von rundlicher Form und fester Consistenz; rechts und links setzen sich die beiden Ligamenta lata mit Tuben und Eierstöcken an denselben an. Nachdem diese beiderseitig doppelt unterbunden und durchschnitten worden, wird eine Incision in den Tumor gemacht, in der Hoffnung ihn aus der Substanz des Uterus ausschälen zu können; doch stellt es sich heraus, dass das den Tumor an der vordern Fläche umhüllende Uterusparenchyen noch fast 1 Ctm. dick und die Verbindung des Tumors mit dem Uterus eine sehr innige ist. Es wird deshalb, nach Einführung eines Catheters in die Blase, eine Ecraseurkette um die Basis des Geschwulst gelegt, geschlossen, und über ihr die Geschwulst, d. h. der Uterus und seine Adnexa, mit dem Scalpell abgetragen.

Nach sorgfältiger Toilette des Peritoneum und Einführung eines Drainrohres in den untern Wundwinkel, wird die Bauchhöhle durch Suturen geschlossen, die Wundfläche des Stumpfes an welchem der Ecraseur liegen bleibt, mit Acid. Salicyl. pulv. bestreut und ein Lister'scher Verband angelegt.

Nachbehandlung und weiterer Verlauf.

11. u. 12. Juni. Nach der Operation erhält Patientin in Zwischenräumen drei subcutane Injectionen von Ol. camph. Sie ist sehr unruhig, klagt über Druck und Schmerzen im Abdomen.

Morphiuminjection.

13. Juni. Verbandwechsel. Die Wundfläche des Stieles wird mit frischer Salicylsäure bestreut und der Verband erneuert.

Morphiuminjection.

14. Juni. Verbandwechsel. Der Stiel trocken, geruchlos. Der Ecraseur wird entfernt, die Kette desselben aber festgebunden an dem Stumpfe zurückgelassen; ferner wird eine starke Seidenligatur um den Stumpf geschlungen und durch Heftpflaster am Abdomen fixirt.

16. Juni. Verbandwechsel. Der Stiel sieht gut aus und wird mit frischer Salicylsäure bestreut. Allgemeinbefinden gut.

17. Juni. Das Drainrohr wird aus dem untern Wundwinkel entfernt. Bei der Erneuerung des Verbandes wird der Mantel fortgelassen.

20. Juni. Verbandwechsel. Allgemeinbefinden gut. Appetit und Stuhl vorhanden.

23. Juni. Verbandwechsel. Beim Ziehen an der Ecraseurkette löst sich der Schorf ab, der Stiel ist mit leicht blutenden Granulationen bedeckt; er wird mit Salicylsäure bestreut und der Verband erneuert. Der übrige Theil der Bauchwunde ist gut verheilt. Allgemeinbefinden gut.

26. Juni. Patientin hat das Bett verlassen. Allgemeinbefinden sehr gut. Der Stielrest gut granulirend.

30. Juni. Die Granulationen im untern Wundwinkel werden mit Lapis touchirt. Keine bemerkenswerthen Veränderungen.

13. Juli. Der untere Wundwinkel ist fast vollständig verheilt. Patientin fühlt sich sehr wohl und verlässt die Klinik.

Patientin stellt sich von Zeit zu Zeit wieder vor. Im untern Ende der Narbe ist eine Diastase der geraden Bauchmuskeln eingetreten, durch welche sich eine etwa apfelgrosse Hernie hervordrängt. Bauchbinde mit flacher Pelotte. Vaginalportion etwas verkürzt, frei beweglich.

IV.

Kindskopfgrosses interstitielles Fibromyom der vordern Uteruswand, mehrere kleinere, theils interstitielle, theils subseröse Fibromyome des Uterus. Laparohysterotomie d. 26. Sept. 1880. Enucleation des grossen interstitiellen Tumors, Abtragung des Uterus und seiner Adnexa, Befestigung des Stumpfes im untern Wundwinkel. Peritonitis. Tod.

Anna Sedowa, die 35jährige Frau eines russischen Gastwirthen aus Narwa, wurde von ihrem Hausarzte der hiesigen chirurgischen Klinik empfohlen und am 20. Sept. 1880 in dieselbe aufgenommen.

A. S. hat sich fast stets eines guten Allgemeinbefindens erfreut; die Menses, welche sich im 17. Lebensjahre einstellten, haben niemals Anomalien dargeboten. In ihrem 19. Jahre wurde sie verheirathet, 7 Monate darauf trat die Frühgeburt eines Mädchens ein, welches nur drei Wochen lebte; seitdem hat Patientin nicht wieder concipirt. Vor zwei Jahren will Patientin an einer Unterleibsentzündung gelitten haben, sowie vorübergehend an profuser Menstrualblutung. Vor ungefähr einem Jahre fiel der Kranken eine Geschwulst im Unterleibe auf, welche seitdem allmählig an Umfang gewonnen, ihr jedoch keinerlei Beschwerden verursacht hat.

Status praesens. (Hierzu Fig. IV.)

Mittelgrosse Frau von 35 Jahren, Musculatur und Panniculus adiposus mässig entwickelt, das Integum. com. rein und von blassem, etwas gelblichem Colorit.

Respirations- und Circulationsapparat, sowie Verdauungs- und Harnorgane in bester Ordnung.

Die Mensuration des Abdomen ergiebt folgende Maasse:

1) Umfang in der Ebene des Nabels . . . . . 84 Ctm.
2) Von der Spitze des Schwertfortsatzes zum Nabel 12 „
3) Vom Nabel zur Symphysis pubis . . . . . 22 „
4) Von der rechten Spina ant. sup. Ilei zum Nabel 21 „
5) Von der linken Spina ant. sup Ilei zum Nabel . . 25 „

Fig. IV.

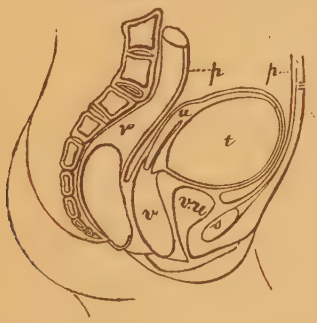

u = Uterus; t = Tumor; p = Peritoneum; s = Symphysis; v. u. = Vesica urinaria; v = Vagina; r = Rectum.

Die Palpation des Unterleibes lässt einen etwa kindskopfgrossen, kugligen, derben Tumor erkennen, welcher aus dem kleinen Becken emporsteigt und leicht beweglich erscheint. An der im Allgemeinen glatten Oberfläche der Geschwulst fallen zwei kleinere Tumoren auf; einer derselben befindet sich rechts an dem Scheitel der Geschwulst, ist etwa taubeneigross, von weicher Consistenz und etwas verschiebbar; der andere, bedeutend grössere, ist der Hauptgeschwulst nach unten rechts und hinten angelagert und schwer von derselben abzugrenzen. Der Percussionsschall ist im ganzen Bereiche der Hauptgeschwulst gedämpft, in den Lumbargegenden tympanitisch.

Druckempfindlichkeit des Abdomen nicht vorhanden.

Bei der Untersuchung per vaginam findet man die portio vaginalis etwa 2 Ctm. über der Symphyse stehend, ganz nach hinten und rechts gelagert; das vordere Scheidengewölbe ist durch den Tumor in das Lumen der Vagina hinein vorgewölbt worden; per rectum fühlt man zwei seitliche, die Cervicalportion vom Tumor trennende Rinnen, aber keine Beweglichkeit des Uterus am Tumor. Die Sondenuntersuchung des Uterus nicht möglich.

Die Untersuchung ergiebt ferner, dass der Tumor die Harnblase stark nach unten und hinten gedrängt hat.

Diagnose.

Interstitielles Fibromyom der vordern Uteruswand, vielleicht an seiner vordern Fläche schon subserös.

Operation am 26. Sept. 1880.

Ein etwa 10 Ctm. langer Schnitt in der Linea alba eröffnet die Bauchhöhle, in welcher der Tumor sichtbar wird. Soweit die in die Abdominalhöhle eingeführte Hand reicht keine Adhäsionen. Nach Unterbindung der bei der Anlegung des Bauchschnittes verletzten Gefässe, wird die Incision nach unten sowie auch nach oben zu um etwa 2 Ctm. verlängert, worauf sich ein Theil des Netzes und einige Darmschlingen aus dem obern Wundwinkel hervordrängen; der Vorfall wird mit einem Schwamm zurückgedrängt und der Schnitt nach oben zu noch etwas verlängert. Jetzt gelingt es mit wenig Mühe den Tumor, bis auf seinen mit der vordern Uterusfläche verbundenen hintern und untern Theil, durch die Schnittöffnung hervorzuheben; derselbe ist etwa kindskopfgross, von dem Peritoneum bekleidet, und an seiner Oberfläche mit einem reichen Gefässnetz versehen; der dem Tumor hinten und rechts flach anliegende Uterus zeigt mehrere subseröse Tumoren, deren grösster, von dem Umfange einer Wallnuss, dem Fundus uteri aufsitzt.

Nachdem man sich durch Einführung eines Katheters in die Blase über die Lage der letztern orientirt, wird durch

einen über die vordere Fläche des Tumors geführten Schnitt seine Kapsel gespalten und derselbe aus jener herausgeschält; bei der Vollendung letzterer Manipulation, welche wegen des Eintrittes einer starken Blutung aus den Gefässen des Lig. lat. sim. [1]) sehr schnell ausgeführt werden musste, wird mit der Geschwulst zugleich eine Partie des mit ihr verwachsenen Uterusparenchyms entfernt und die Gebärmutterhöhle eröffnet. Da es jetzt, trotz wiederholter Versuche nicht gelingen will, die schwer zugänglichen verletzten Gefässe des Lig. lat. sin. zu unterbinden, wird der Blutung vorläufig durch in das Becken gedrückte Schwämme Einhalt gethan, sodann das Lig. lat. rechts und links, nach Anlegung doppelter Ligaturen (nach aussen von Ovarien und Tuben) durchschnitten, ein Ecraseur um das Collum uteri gelegt, geschlossen und über ihm der Uterus nebst Adnexen mit der Scheere abgetragen; der Ecraseur bleibt, den Stumpf fixirend, im untern Wundwinkel liegen.

Nun wendet man sich wiederum den verletzten Gefässen zu, und gelingt es nach einigen Bemühungen, dieselben zu fassen und zu unterbinden. Nach sorgfältiger Toilette des Peritoneums und Einführung zweier starker Drainröhren in den untern Wundwinkel, wird die Bauchwunde durch Suturen geschlossen, der Uterusstumpf mit Acid. Salicyl. pulv. bestreut, und sodann ein Lister'scher Verband angelegt.

Der exstirpirte Tumor, ein etwa kindskopfgrosses interstitielles Fibromyom, besitzt eine ovoide Gestalt und eine ziemlich derbe Consistenz; seine Oberfläche ist, bis auf eine etwa wallnussgrosse, und eine andere, ungefähr haselnussgrosse, halbkugelige Hervorwölbung, vollkommen glatt. Es ist derselbe von dem vordern und linken Theil der Uteruswandung ausgegangen, und hat bei seinem Wachsthum diese Partie verdrängt,

1) Anm. Es war nicht möglich die ligg. lat. vor Ausschälung der Geschwulst zu unterbinden, da dieselben, durch den Tumor verdrängt und bedeckt, nicht zu erreichen waren.

so dass er von der Uterushöhle fast nur durch die Mucosa derselben getrennt ist, und zur Bauchhöhle hin blos eine ganz dünne Schicht Uterussubstanz und das Peritoneum als Umhüllung besitzt.

Der Uterus zeigt sich beträchtlich vergrössert, seine Wandungen sind verdickt, derb, und von mehreren, theils interstitiellen, theils subserösen Fibromyomen durchsetzt, deren Grösse zwischen dem Volum einer Erbse und dem einer Wallnuss variirt.

Nachbehandlung und weiterer Verlauf.

26. Sept. Nach Vollendung der Operation beträgt die Temperatur der Patientin nur 34,8; der Puls 54. Nachdem die Kranke in stündlichen Intervallen 4 Kampherinjectionen erhalten, ist um 6 Uhr Ab. die Temperatur bis auf 36,3. die Pulsfrequenz bis auf 58 gestiegen; am Abend und in der Nacht wiederholtes Erbrechen.

27. Sept. Patientin hat in der Nacht wenig geschlafen klagt über heftige Schmerzen im Unterleibe.

Behandlung: Opiumtinctur, Eisbeutel auf den Unterleib.

Mittags eine Morphiuminjection.

28. Sept. Die Kranke hat in der Nacht nur wenig geschlafen, viel phantasirt; sie klagt über Kopfschmerzen und Schmerzen im Unterleibe.

Verbandwechsel: Im Verbandzeuge nur wenig Secret, Aussehen der Wunde gut; der Stumpf wird gesäubert und mit frischer Salicylsäure bestreut.

Behandlung wie gestern.

29. Sept. Kein Schlaf, häufiges Erbrechen, Kopfweh; der Unterleib schmerzhaft und etwas aufgetrieben.

Verbandwechsel: Im Verbandzeuge eine geringe Quantität übel riechenden Secretes; Ausspülung der Bauchhöhle mit warmer Thymollösung.

Behandlung wie vorgestern.

30. Sept. Stat. id. Patientin collabirt.

Abends Morph. acet. gr. $^1/_4$.

1. Oct. Stat. id.

Abends Morph. acet. gr. $^1/_4$.

2. Oct. 9 Uhr Morgens erfolgt der Tod der Patientin.

Sectionsbefund.

Die Bauchhöhle mit beträchtlichen Quantitäten eines dickflüssigen, schmutzig grün-gelblichen, übel riechenden Eiters gefüllt, in welchem grössere weiche Fibrinflocken suspendirt sind. Die Darmschlingen stark durch Gas ausgedehnt, und unter einander durch flockiges Exsudat verklebt; die Serosa durchweg trübe, stark injicirt, namentlich an den abhängigen Schlingen, an einzelnen Stellen derselben die Spuren beginnender Gangrän. Das Peritoneum parietale gleichfalls durchweg trübe, in den Abschnitten des kleinen Beckens schmutzig stahlfarben.

An der Harnblase keine Verletzung wahrnehmbar; die Schleimhaut derselben in geringem Grade injicirt und geschwellt.

Der noch vorhandene Rest des Uterus besitzt, vom äussern Muttermunde an gemessen, eine Länge von etwa 5 Ctm. Der in den Ecraseur gefasste $2^1/_2$ Ctm. lange obere Abschnitt desselben ist schmutzig stahlfarben, gangränös, stellweise breiig zerfliessend; der unterhalb des Ecraseurs befindliche Theil zeigt sich vollständig normal. Die Scheide ist geräumig, ziemlich lang ausgezogen, ihre Schleimhaut normal und noch quer gerunzelt; port. vagin. und äusserer Muttermund intact.

V.

Interstitielles, zum Theil subseröses Fibromyom des Uterus; den Nabel überragende und das kleine Becken ausfüllende, zwischen die breiten Mutterbänder hineingewachsene Geschwulst, in welche die portio vaginalis ut. fast vollständig aufgegangen. Operation für unausführbar erklärt; auf Wunsch der Patientin Probeincision d. — October 1880. Entfernung des Tumors unmöglich, Schluss der Bauchwunde. Tod.

Z. v. K., 38 Jahre alt, bemerkte im November 1879 zuerst das Vorhandensein einer faustgrossen Geschwulst im Unterleibe, etwas nach rechts von der Mittellinie unten. Dieselbe verursachte ihr nur geringe Beschwerden, doch will sie hin und wieder häufigern Drang zum Uriniren bemerkt haben. Der Stuhlgang ist auch früher sehr träge gewesen, doch giebt sie an, in der letzten Zeit nur mit künstlichen Mitteln Stuhlgang erzielt und an Hämorrhoidalbeschwerden gelitten zu haben. Im Februar 1880 vergrösserte sich die Geschwulst ziemlich rasch, stieg mehr aus dem Becken empor und über die Mittellinie nach links; dabei stellte sich häufig Uebelkeit und Erbrechen ein. Die Menses sind stets regelmässig, anfangs spärlich, in der letzten Zeit etwas reichlicher gewesen, haben aber nie den Charakter von Blutungen angenommen; während der Regeln steigerten sich gewöhnlich alle oben genannten Beschwerden, um dann wieder nachzulassen.

Status praesens. (Hierzu Fig. V.)

Patientin ist von kleinem Wuchse, gut entwickeltem Fettpolster, aber etwas blassgelblicher Gesichtsfarbe. Herz, Lungen und Nieren gesund, keine Drüsenanschwellungen. Sie klagt nur über leichte Ermüdung, Kreuzschmerzen und häufige Uebelkeit. Appetit mässig, Stuhlgang träge. Der Unterleib in seinem untern Abschnitte kuglig vorgewölbt, rechts mehr wie links.

1) Umfang in der Nabelhöhe . . . . . 82 Ctm.
2) Von der rechten Spin. ant. sup. zum Nabel . . . 18 „
3) Von der linken Spin. ant. sup. zum Nabel . . . 16 „
4) Vom Nabel zur Symphysis pubis . . . . . 19 „
5) Vom Nabel zur Spitze des Schwertfortsatzes . . 14 „

Fig. V.

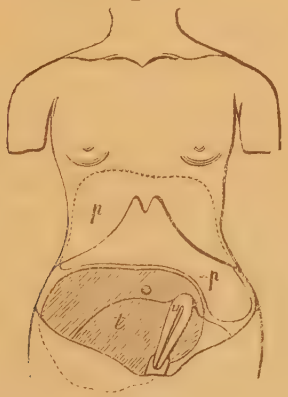

u = Uterus; t = Tumor; p = Peritoneum.

Bei der Palpation ergiebt sich eine rundliche aus dem Becken aufsteigende Geschwulst, welche den Nabel um etwa 2 Fingerbreit nach rechts überragt, und zum grössern Theil nach rechts von der Mittellinie liegt. Nach links, etwa 3 Fingenbreit vom Nabel, lässt sich eine schräg von unten nach oben aussen aufsteigende, flache, rinnenartige Vertiefung fühlen, die den linken kleinern Abschnitt der Geschwulst mit dem rechten verbindet.

An diesem linken Abschnitt fühlt man oben einen, etwa wallnussgrossen, etwas beweglichen Höcker. Nach links aussen und unten ist die Oberfläche etwas ungleichmässig hervorgewölbt, und weicher, elastischer anzufühlen, als der jenseits der Rinne nach rechts zu gelegene Theil, welcher gleichmässig rund und sehr derb erscheint. Nach rechts bei der Palpation keine Empfindlichkeit, links ruft stärkerer Druck, namentlich auf den wallnussgrossen Höcker, ein unangenehmes, schmerzhaftes Gefühl hervor.

Die Bauchdecken über dem Tumor, namentlich im obern Theil, entschieden frei verschieblich. Die Beweglichkeit des Tumors in toto äusserst gering, in seitlicher Richtung etwas vorhanden, nach oben aber Null.

Percussionston über der Geschwulst gedämpft, die Ränder scheinen von Darmschlingen überlagert.

Untersuchung per vaginam. Die Scheide spitz nach oben und links ausgezogen; portio vaginalis schwer zu erreichen, vorne und oben mehr nach links, gleich über der Symphyse, fast verstrichen, von der hintern Muttermundslippe gleitet der Finger fast direct auf die Geschwulst über, welche das ganze hintere Scheidengewölbe ausfüllt oder vielmehr abplattet. Eine Verschiebbarkeit der portio vaginalis an der Geschwulst nicht zu constatiren, bei der bimanuellen Untersuchung und seitlichen Bewegungen des Tumors bewegt sich die Vaginalportion aber mit. Die Uterussonde gleitet in der Richtung nach links und oben ein, die Spitze derselben ist durch die Bauchdecken, eine Handbreit oberhalb der Symphyse, und etwa 4 Fingerbreit nach links von der Mittellinie, gleich unterhalb jenes oben beschriebenen wallnussgrossen Höckers, deutlich durchzufühlen. Umtastet man die Sonde durch die Bauchdecken, so lässt sich die Form des Uterus nicht deutlich erkennen, doch scheint es, als ob im Verlauf der Sonde die Geschwulst etwas mehr hervorgewölbt ist. Absolut keine selbstständige Beweglichkeit des Uterus. Cavum

teri 18 Ctm. lang. Bei der Untersuchung per rectum lässt ch, ebenso wie per vaginam, der untere kuglige Abschnitt der eschwulst deutlich herausfühlen, derselbe reicht rechts tiefer erab als links; eine Beweglichkeit desselben, namentlich in der ichtung nach oben hin, ist nicht vorhanden.

Die Untersuchung der Blase ergiebt nichts Besonderes.

Diagnose.

Fibromyom des Uterus, von der hintern Wand ausgegangen. Irsprünglich interstitiell, hat dasselbe die Uteruswand wahrcheinlich da, wo die rinnenförmige Vertiefung zu fühlen ist, urchbrochen, und liegt nun breit und zum Theil wohl subserös wischen den Blättern des Ligamentum latum rechterseits, während der linksseitige Abschnitt noch von der Uteruswand mschlossen ist.

Therapie.

Da die Geschwulst bei ihrer breiten und festen Einlagerung n Becken sich voraussichtlich nicht aus der Bauchwunde ervordrängen lassen würde, und bei dem fast vollständigen erstrichensein der portio vaginalis an eine supravaginale mputation des Uterus nicht gedacht werden konnte, da ferner ie Enucleation des Tumors bei seiner zum Theil intraparietalen age eine sehr schwierige und gefährliche sein musste, so wiesen ir die Operation zurück, liessen uns aber von der Patientin, elche durchaus operirt sein wollte, zu einer Probeincision ndrängen; dieselbe konnte ja möglicherweise mehr Klarheit ringen und brauchte das Leben der Patientin nicht zu gefährden.

Operation d. — October 1880.

Incision in der Medianlinie 14 Ctm. lang. Nach Spaltung er Bauchdecken präsentirt sich die vordere Fläche des Tumors ber welcher, in der Richtung von oben links nach unten chts, eine etwa 3 Finger breite lockere Peritonealfalte hinuft, die die enorm verlängerte rechte Tuba, das rechte varium, und das fast daumendicke Ligamentum rotundum

enthält. Der Strang lässt sich nach links oben zum Uteru verfolgen; der wallnussgrosse Höcker scheint ein isolirte subseröses Fibrom des fundus uteri zu sein. Beim Einführer der Hand nach rechts kommt man etwa 3 Finger breit vor der Bauchwunde seitlich und oben auf die Umschlagsfalte de Peritoneums. Oben am Scheitel ist die Geschwulst vollkomme frei, zeigt keine Adhäsionen, weder mit dem Netz noch mi Darmschlingen. Ein probatorischer Einschnitt in den seröse Ueberzug der Geschwulst zeigt den Tumor von einem dichte Plexus grosser Venenstämme umlagert. Da somit keine Stielung vorhanden war, und bei dem Gefässreichthum in der Umgebung der Geschwulst an eine Enucleation nicht gedacht werde konnte, schlossen wir die Wunde. Bereits am zweiten Tage nach der Operation begannen die Zeichen einer septischen Peritonitis welcher Patientin am — Oct. erlag.

Die Section

bestätigte unsere Voraussetzung in jeder Weise. Der Tumo sass breit zwischen den Blättern des Ligamentum latum linkerseits, dasselbe breit trichterförmig gegen die Seitenwand der Becken- und Bauchhöhle auseinander drängend. Da Coecum lag oben rechts und hinten auf der Geschwulst. De rechtseitige Abschnitt des Tumors war subserös, der ganz übrige Theil intraparietal d. h. schaalenförmig von der imme dünner werdenden Uterusmuskulatur umklammert. Beid Ovarien von normaler Beschaffenheit. Colossale Auftreibung der Därme, Trübung der Serosa. Fibrinös-eitriges Exsudat i der Bauchhöhle.

Zweiter Theil.

Zur

Diagnose und operativen Therapie

der

festen Uterustumoren.

A. Zur Diagnose der festen Uterustumoren.

I.

Wie in der Einleitung hervorgehoben wurde, beruhen die Irrthümer in der Diagnose solider Uterustumoren zum grössten Theil auf einer Verwechselung jener Geschwülste mit Ovarialtumoren.

Es erklärt sich dieses daraus, dass die Symptome, welche solide Uterustumoren darbieten, so ziemlich alle auch bei Ovarialgeschwülsten angetroffen werden, dass, von einigen sehr selten beobachteten auskultatorischen Erscheinungen, wie z. B. das Bruit de thrill, abgesehen, kein Symptom bekannt ist, mit Hilfe dessen Uterusgeschwülste sicher von Ovarialtumoren zu unterscheiden wären, „à moins de cas tout-à-fait tranchés, pas de signe pathognomonique“ (Caternault l. c. p. 72).

Unter solchen Umständen halte ich es für geboten, auf ein Symptom aufmerksam zu machen, welches in den im vorigen Capitel beschriebenen Fällen bei der Unterscheidung von Uterus- und Ovarialtumoren stets gute Dienste geleistet hat.

Es bestand dasselbe in der durch die Tumoren erzeugten Lageveränderung des Uterus, über welche sich in den oben mitgetheilten Krankengeschichten folgende Angaben finden.

In der I. „Bei der nähern Untersuchung des Tumors zeigt sich an der linken und vordern Seite desselben, eine gute Hand-

breit über der Symphyse, eine länglich rundliche Geschwulst die ihrer Form und Grösse nach für den Uterus imponirt Die eingeführte Sonde gleitet etwas nach links ab und lässt sich durch jene seitliche Geschwulst deutlich durchfühlen."

In der II. „Bei der Untersuchung per vaginam ergiebt sich, dass die Scheide nach oben zu trichterförmig ausgezogen ist, und die portio vaginalis sehr hoch steht, etwa in der Höhe der Symphyse; rechts besitzt die Geschwulst einen birnförmigen, derben Anhang, welcher sich (bei der Sondenuntersuchung) als der verlängerte und nach oben dislocirte Uterus erweist."

In der III. „Die portio vaginalis steht nach rechts, hinten und oben;" „die Sondenuntersuchung ergiebt, dass das cavum uteri nach hinten und oben zu liegt und bis auf 13 Ctm. verlängert ist."

In der IV. „Bei der Untersuchung per vaginam findet man die portio vaginalis etwa 2 Ctm. über der Symphyse stehend ganz nach hinten und rechts gelagert. Die Sondenuntersuchung des Uterus nicht möglich."

In der V. „Die Scheide spitz nach oben und links ausgezogen; die portio vaginalis schwer zu erreichen, sie liegt vorn und oben, mehr nach links gleich über der Symphyse. Die Uterussonde gleitet in der Richtung nach links und oben ein die Spitze derselben ist durch die Bauchdecken, eine Handbreit oberhalb der Symphyse und etwa 4 Fingerbreit nach links von der Mittellinie deutlich durchzufühlen; die Uterushöhle ist bis auf 18 Ctm. verlängert."

Es ergiebt sich somit aus dem Angeführten, dass in sämmtlichen Fällen der Uterus durch den Tumor aus dem kleinen Becken hervorgehoben worden war, und sich in vier Fällen vollständig ausserhalb desselben befand.

Dass Geschwülste der Gebärmutter eine solche Dislocation der letztern hervorbringen können, lässt sich leicht erklären

und verstehen. Es wird ein jeder Tumor, der vom Uterus ausgeht, auch wenn er sich zunächst gegen das Parametrium, gegen den Douglas oder die Excavatio vesico uterina hin entwickelt, doch schliesslich, nachdem er mit seiner Masse das kleine Becken ausgefüllt, aus demselben gegen die Bauchhöhle emporsteigen und bei dieser Gelegenheit den Uterus, mit dem er fest verbunden ist, mitnehmen. Bei allen denjenigen Tumoren, die der äussersten Schicht der Uterusmuskulatur angehörend, sehr bald vollkommen subserös werden, ist das Wachsthum natürlich in keiner Weise behindert, die Vergrösserung meist eine sehr rasche und somit auch die Elevation des Uterus eine sehr bedeutende.

Bei den interstitiellen Geschwülsten, namentlich, wenn sie in der Nähe des Cervix ihren Sitz haben, findet ein stärkeres Wachsthum gewöhnlich erst dann Statt, wenn die Uteruswand an einer Stelle durchbrochen ist; dann sehen wir aber auch jedes Mal den Uterus mit dem Tumor aus dem Becken hervortreten, so dass die Spitze der eingeführten Sonde oft eine Handbreit über dem horizontalen Schambeinast gefühlt werden kann (V. Fall).

Diese Erscheinung — die Hervorhebung des Uterus aus dem Becken — war bei der Bestimmung der Tumoren in den obigen Fällen insbesondere massgebend für die Ausschliessung von Ovarialgeschwülsten.

Es dürfte dieses in sofern auffallen, als in der Literatur Angaben darüber vorliegen, dass die erwähnte Dislocation des Uterus auch durch Ovarialgeschwülste erzeugt werden könne. So hebt z. B. Olshausen[1]) hervor, dass bei grössern Ovarialgeschwülsten „der Uterus in der Regel dem Zuge des Tumors nach oben folge.“ Hierzu bemerkt jedoch Herr Prof. v. Wahl, dass es ihm aus anatomischen Gründen unverständlich sei, wie

1) Olshausen. Die Krankheiten der Ovarien. Handbuch v. Pitha-Billroth IV. Bd. VI. Lfg.

Ovarialtumoren den Uterus aus dem Becken heben sollen, dass er auch, soweit er bisher Gelegenheit gehabt, Ovarialtumoren zu untersuchen und das Resultat der Untersuchung durch die Operation oder Section zu controliren, niemals etwas anderes gefunden, als eine seitliche Deviation, eine Retro- oder Anteversion, oder einen Tiefstand des Uterus. —

Vergegenwärtigt man sich die Lage des Ovariums im kleinen Becken, sein Verhältniss zum Peritoneum, resp. zu den breiten Mutterbändern, so ist es in der That schwierig, sich eine Vorstellung darüber zu machen, in welcher Weise eine Hervorhebung des Uterus durch Ovarialgeschwülste zu Stande kommen sollte.

Wie die neuern Untersuchungen über das Ovarium ergeben, befindet sich nur ein ganz kleiner Theil des Eierstockes innerhalb der Ligg. lat. Die Hauptmasse desselben ist dagegen durch einen Schlitz in dem hintern Blatte der breiten Mutterbänder in die Bauchhöhle hineingeschoben und entbehrt der peritonealen Umhüllung, sie liegt, mit einem Worte, ausserhalb der Ligg. lat.

Schon Pflüger[1]) wollte gefunden haben, dass nur das Endothel des Peritoneum auf das Ovarium übergehe und dasselbe umkleide; Waldeyer[2]) hat demselben aber auch diesen Bestandtheil des Bauchhöhlenüberzuges abgesprochen, indem er nachgewiesen, dass die epitheliale Bekleidung dieses Organes eine von dem (sogenannten) Epithel des Peritoneum wesentlich verschiedene ist. Nach den Untersuchungen dieses Autors und nach denen von Koster[3]) „geht die Serosa des Abdomens über den Eierstock mit keinem ihrer Bestandtheile hinweg“ (Waldeyer), sondern reicht nur bis an den Hilus desselben, wo sie mit einer feinen, aber deutlichen, etwas unregelmässig zackig

1) Pflüger. Die Eierstöcke der Säugethiere und des Menschen. Leipzig. 1863.

2) Waldeyer. Eierstock und Ei. Leipzig. 1870.

3) cf. Waldeyer l. c. p. 11.

oder wellig verlaufenden Linie aufhört; von hier ab bildet nur eine einfache Lage, von den flachen Endothelzellen des Peritoneum ganz verschiedener, cylindrischer, mosaikartig gelagerter, Epithelzellen den Ueberzug des Eierstockes. — Es liegt also die Hauptmasse des Ovariums ausserhalb der breiten Mutterbänder frei in der Bauchhöhle. Ovarialgeschwülste werden sich demnach für gewöhnlich gegen die Bauchhöhle zu entwickeln, da sie nach dieser Richtung hin auf den geringsten Widerstand stossen; hierbei werden sie nun allerdings ihre Verbindung mit dem Ligamentum latum in die Höhe zerren und dadurch das letztere, sowie das Lig. ovarii und die Tube zu einem „Stiel" ausziehen können; in dieser Ausziehung der genannten Theile wird aber auch einzig und allein die Wirkung des „Zuges der Geschwulst nach oben" (Olshausen) bestehen, denn da das Lig. lat., das Lig. ovarii und die Tube, sich ausdehnend, jenem Zuge nachgeben, wird der mit diesen Theilen verbundene Uterus keine oder nur eine unbedeutende Lageveränderung erleiden.

Nun kommt es aber ausnahmsweise auch vor, dass Ovarialtumoren nicht in die Bauchhöhle, sondern in das Lig. lat. hineinwachsen; für solche Fälle liesse sich die Möglichkeit einer Hervorzerrung des Uterus aus dem Becken zwar nicht von der Hand weisen, die Erfahrung lehrt jedoch, dass auch hier keine Elevation des Uterus stattfindet. Müller[1]) in Bern, welcher wiederholt interligamentöse Ovarial- und Parovarialtumoren operirt hat, fand nur „den Uterus aus der Mitte des Beckens zur entgegengesetzten Seite und gewöhnlich auch mehr nach vorn oder nach hinten, oft auch nach unten geschoben."

Dieser Erörterung zufolge kann in der Hervorhebung des Uterus aus dem kleinen Becken thatsächlich ein werthvolles

1) Müller. „Ueber die Exstirpation extraperitoneal gelagerter Ovarial- und Parovarialgeschwülste." Correspondenz-Blatt f. schweizer Aerzte. 1879.

Zeichen für die Unterscheidung der Uterustumoren von Ovarialgeschwülste erblickt und

in Fällen, wo der Uterus durch directe Palpation, oder mit Hilfe der eingeführten Sonde oberhalb des Beckeneinganges nachzuweisen ist, mit grosser Sicherheit die Diagnose auf Uterustumoren gestellt werden.

II.

In den im vorigen Capitel mitgetheilten Fällen von soliden Tumoren des Uterus wurde stets besonders Gewicht gelegt auf die Feststellung des Sitzes der Geschwulst im Uterusgewebe und des Zusammenhanges derselben mit jenem — ob die Geschwulst, zu den intramuralen Fibroiden zählend, von der Wandung des Uterus umschlossen war, oder ob dieselbe, der Categorie der subserösen Fibroide angehörend, nur durch einen Stiel mit der Gebärmutter in Verbindung stand.

Die genaue Bestimmung dieser Beziehungen zwischen Tumor und Uterus ist nach Ansicht des Herrn Prof. v. Wahl von der allergrössten Wichtigkeit und allein massgebend für die operative Indication, indem der Erfolg der Operation wesentlich von jenen Verhältnissen abhängt; während nämlich subseröse Fibroide, sowohl mit längerem und dünnerem Stiel versehene, wie auch dem Uterus breit aufsitzende, in verhältnissmässig leichter Weise entfernt werden können (I. u. II. Fall) ist die Entfernung interstitieller Tumoren mit grossen Schwierigkeiten verknüpft (III. u. IV. Fall), ja unter Umständen ganz unmöglich (V. Fall). Da die Feststellung der hervorgehobenen Verhältnisse bisher nur wenig Berücksichtigung gefunden hat, ja in den allermeisten Fällen gänzlich unterblieben ist, so erlaube ich mir, an der Hand der im vorigen Capitel beschriebenen Fälle, näher auf dieselbe einzugehen.

In der Beschreibung der beiden ersten Fälle finden wir unter anderen folgende Angaben:

I. Fall. „Im Unterleibe der Patientin findet sich ein Tumor, der aus dem Becken emporsteigt und nach allen Richtungen, namentlich nach links und oben, beweglich ist; an der linken und vordern Seite desselben eine länglich-runde Geschwulst, die ihrer Form und Grösse nach für den Uterus imponirt; dieselbe ist mit der Hauptgeschwulst an der hintern Fläche verbunden, doch kann man mit den Fingern von rechts und oben etwas zwischen ihr und dem Haupttumor eindringen und sie etwas von demselben abheben.“ (Die eingeführte Sonde kann durch dieselbe deutlich durchgeführt werden, bestätigt somit, dass sie der Uterus ist.) „Die Sonde zeigt die Gebärmutterhöhle um 2 Ctm. verlängert.“ „Der Tumor lässt sich vom Unterleibe her mit dem Uterus zusammen aus dem Becken heben.“ „Patientin ist regelmässig menstruirt, leidet seit Jahren an Schmerzen im Unterleibe.“

II. Fall. „Rechts besitzt die Geschwulst einen birnförmigen, mit der Hand umgreifbaren Anhang, mit welchem sie durch einen ziemlich kurzen dicken Strang verbunden ist; es lässt sich dieser Anhang in ziemlich weiten Excursionen an der Geschwulst verschieben und wird dabei eine Spannung des Stranges wahrnehmbar.“

„Während der Tumor nach oben und rechts nur wenig beweglich ist, lässt er sich nach links ziemlich ausgiebig verschieben.“ „Eine in den Uterus eingeführte Sonde weicht stark nach rechts ab und lässt sich 4 1/2 Zoll weit hineinschieben, worauf man ihren Knopf deutlich in dem oben beschriebenen birnförmigen Anhange der grossen Unterleibsgeschwulst fühlt; letzterer erweist sich demnach als der verlängerte und nach oben dislocirte Uterus.“ „Die Menses haben niemals erhebliche Abweichungen vom Normalen dargeboten.“ „Bei Druck auf

den Tumor und nach anstrengender Arbeit empfindet Patientin Schmerzen im Kreuz."

Es waren demnach, wenn wir das oben Angeführte kurz zusammenfassen, in beiden Fällen folgende Erscheinungen vorhanden:

Der Uterus, mässig vergrössert, liess sich leicht von der Geschwulst durch Palpation abgrenzen, war umgreifbar, konnte von dem Tumor abgehoben und an demselben in geringem Maasse verschoben werden.

Der Tumor zeigte sich relativ frei beweglich, liess sich mit dem Uterus zusammen aus dem Becken hervorheben, sich nach oben oder seitlich dislociren.

Die Menses waren normal, Blutungen nicht vorhanden, wohl aber zuweilen Schmerzen im Unterleibe.

Wenden wir uns jetzt der Deutung dieser Symptome zu.

Die im Verhältniss zur Grösse der Tumoren geringe Verlängerung der Uterushöhle sprach für subseröse Fibroide; denn letztere pflegen, selbst wenn sie eine beträchtliche Grösse erreichen, nur eine unbedeutende, meist gar keine, Verlängerung der Uterushöhle zu erzeugen, während die interstitiellen Fibroide (und noch mehr die submucösen) das Cavum uteri in geradem Verhältniss zu ihrer Grösse erweitern.

Die Abgrenzbarkeit des Uterus vom Tumor und die Verschiebbarkeit desselben an letzterem waren gleichfalls auf subseröse Tumoren zu beziehen, indem diese Erscheinungen nur bei den, dem Uterus Pilz-artig ansitzenden, und durch einen elastischen Stiel adhärenten, subserösen Fibroiden vorkommen können, nicht dagegen bei den allseitig von Muskelsubstanz umgebenen und eingeschlossenen interstitiellen Tumoren.

Auch der Umstand, dass die Tumoren mit dem Uterus zusammen äusserst leicht aus dem kleinen Becken hervorgehoben und dislocirt werden konnten, liess subseröse Fibroide vermuthen; es lassen sich zwar auch kleinere interstitielle

Tumoren mit dem Uterus zusammen dislociren, doch ist bei ihnen die Beweglichkeit selten so auffällig, wie bei den subserösen Fibroiden.

Da ferner die Menses normal, Meno- oder Metrorhagien nicht vorhanden waren, nur unbedeutende Schmerzen im Unterleibe angegeben wurden, so konnte hieraus gleichfalls auf subseröse Tumoren geschlossen werden; es wird nämlich durch die zur Peripherie hin wachsende Geschwulst „der Peritonealüberzug des Uterus bedeutend gedehnt, die Nachbarorgane gedrückt, wodurch — vice versa — Empfindlichkeit in diesen Theilen hervorgerufen wird und Schmerzen die charakteristischen Erscheinungen dieser Form der Erkrankung werden." (Meadows[1]) Blutungen fehlen hier dagegen, da kein Grund für das Auftreten derselben vorliegt; sie sind die Folge der Congestion zur Schleimhaut des Uterus, welche durch die in die Uterushöhle hineinwachsenden submucösen Geschwülste hervorgerufen wird und kommen desgleichen bei intramuralen Fibroiden zur Beobachtung, wenn sich dieselben vorherrschend zum Cavum uteri hin entwickelt haben (III. Fall).

In Anbetracht des Hervorgehobenen lautete in jenen beiden Fällen die Diagnose auf subseröse Fibroide des Uterus und schien eine operative Therapie derselben angezeigt. Wie aus den betreffenden Krankengeschichten ersichtlich, handelte es sich in der That um solche Geschwülste, von denen die eine mit Hilfe des Ecraseurs, die andere durch Ausschälung erfolgreich entfernt werden konnte.

Es ergiebt sich somit als Resultat des im Vorhergehenden Erörterten:

Besitzt ein fester Tumor eine sehr auffällige Beweglichkeit (lässt er sich namentlich leicht aus dem Becken hervordrängen); kann man an der vordern oder seitlichen Partie

1) Alfred Meadows. Zur Diagnose und Behandlung der heilbaren Formen des Gebärmutterfibroid's. Petersb. med. Wochenschrift 1876 Nr. 21 u. 22.

desselben den Uterus deutlich durch die Bauchdecken herauspalpiren und mit der Hand oder mit der eingeführten Sonde an dem Tumor verschieben, ist die Uterushöhle gar nicht, oder im Verhältniss zur Grösse des Tumors unbedeutend verlängert; sind die Menses normal, Blutungen nicht vorhanden, klagen die Patientinnen nur über Schmerzen im Unterleibe — so liegt ein subseröser Tumor vor, dessen Entfernung durch die Laparotomie indicirt ist.

Betrachten wir jetzt die Feststellung der Beziehungen zwischen Uterus und Tumor im III., IV. u. V. Fall, und heben zu diesem Zweck wiederum zunächst die auf dieselbe bezüglichen Daten aus den Beschreibungen jener Fälle hervor.

III. Fall. „Bei der Palpation des Abdomen fühlt man einen sehr beweglichen Tumor.“ „Nach vorn ist das Scheidengewölbe durch einen kugeligen Tumor ausgefüllt, der gleich oberhalb des Cervicaltheiles sich an den Uterus anschliesst.“ „Das Cavum uteri bis auf 13 Ctm. verlängert.“ „Eine Beweglichkeit des Uterus am Tumor nicht vorhanden, dagegen der ganze Tumor mit der Sonde leicht nach allen Richtungen hin und her zu bewegen.“ Patientin hat wiederholt an Meno- und Metrorhagien gelitten.

IV. Fall. „Die Palpation des Unterleibes lässt einen Tumor erkennen, welcher aus dem kleinen Becken emporsteigt und leicht beweglich erscheint;“ „der Uterus ist dem Tumor nach unten rechts und hinten angelagert und schwer von demselben abzugrenzen;“ „per rectum fühlt man zwei seitliche, die Cervicalportion vom Tumor trennende Rinnen, aber keine Beweglichkeit des Uterus am Tumor.“ „Patientin hat vorübergehend an profuser Menstrualblutung gelitten.“

V. Fall. „Bei der Palpation ergiebt sich eine rundliche aus dem Becken aufsteigende Geschwulst;“ „die Beweglichkeit derselben in toto äusserst gering, in seitlicher Richtung etwas vorhanden, nach oben aber Null;“ „die portio vaginalis fast ver-

streichen, von der hintern Muttermundslippe gleitet der Finger fast direct auf die Geschwulst über, welche das ganze hintere Scheidengewölbe ausfüllt oder vielmehr abplattet; eine Verschiebbarkeit der portio vaginalis an der Geschwulst nicht zu constatiren, bei der bimanuellen Untersuchung und bei seitlichen Bewegungen des Tumors bewegt sich die Vaginalportion aber mit;" „die Form des Uterus nicht deutlich zu erkennen;" „absolut keine selbstständige Beweglichkeit desselben;" „die Gebärmutterhöhle bis auf 18 Ctm. verlängert."

Es zerfallen diese Erscheinungen in drei Gruppen, nämlich 1) in solche, welche in allen Fällen, 2) in solche, welche nur im III. und IV. Fall, und 3) in solche, welche nur im V. Fall vorhanden waren.

ad 1.) In sämmtlichen Fällen war es sehr schwierig, den Uterus vom Tumor abzugrenzen und unmöglich ersteren an letzterem zu verschieben, ferner war die Uterushöhle beträchtlich verlängert, besonders im III. und V. Fall und hatten die Patientinnen Abweichungen in der Menstrualblutung beobachtet, welche zwar im IV. und V. Fall nur unbedeutend, im III. jedoch sehr ausgesprochen waren.

Vergleichen wir diesen Befund mit dem oben angeführten, dem I. und II. Fall gemeinsamen Symptomencomplex, so ergeben sich folgende Unterschiede: Während es dort leicht gelang den Uterus mit der Hand zu umgreifen und ihn durch Palpation vom Tumor abzugrenzen, stellen sich hier der Differenzirung von Geschwulst und Uterus Schwierigkeiten entgegen, und ist dieselbe kaum möglich; während sich ferner dort eine Verschiebbarkeit des Uterus am Tumor deutlich constatiren liess, ist eine solche hier gar nicht vorhanden, während weiter dort das Cavum uteri nur mässig verlängert war zeigte dasselbe hier (namentlich im III. und V. Fall) eine bedeutende Verlängerung, während endlich dort die Menses normal waren, Meno- und Metrorhagien fehlten, finden wir hier das Gegentheil.

Dieser, von dem obigen, in den Fällen von subserösen Fibromen constatirten, so abweichende Befund wurde aus Gründen, die an einer frühern Stelle bereits hervorgeboben, auf interstitielle Fibrome bezogen.

ad 2 und 3.) Im III. und IV. Fall zeigte sich der interstitielle Tumor leicht beweglich und die portio vaginalis intact nicht von der Neubildung ergriffen; im V. Fall dagegen war der breit im Becken sitzende und dasselbe ausfüllende Tumor unbeweglich und die portio vaginalis in der Geschwulstmasse aufgegangen, fast vollständig verstrichen. Diese Momente waren massgebend für die operative Indication; den Erscheinungen im III. und IV. Fall zufolge konnte eine Entfernung der Tumoren durch die Laparohysterotomie für ausführbar gehalten werden; unter den im V. Fall vorhandenen Umständen schien dagegen ein operativer Eingriff nicht angezeigt, indem wegen des in der Geschwulstmasse aufgegangenen Collum uteri, die amputatio supravaginalis nicht ausführbar war, und eine erfolgreiche Ausschälung des zwischen die Ligg. lata hineingewachsenen, das Becken breit ausfüllenden Tumors unmöglich erschien.

Dass auch in den letztern drei Fällen die Beziehungen zwischen Uterus und Tumor stets richtig erkannt und auf Grundlage derselben der Erfolg der operativen Therapie stets richtig beurtheilt worden, ist aus den betreffenden Krankengeschichten ersichtlich.

Fassen wir die Ergebnisse letzterer Betrachtung kurz zusammen, so lauten dieselben:

„Lässt sich der Uterus schwer oder garnicht von dem Tumor differenziren, sich nicht deutlich herauspalpiren und sich nicht an der Geschwulst verschieben; zeigt sich das Cavum uteri beträchtlich verlängert; sind Meno- und Metrorhagien vorhanden — so liegt ein interstitieller Tumor vor;

wenn ein solcher mit dem Uterus zusammen aus dem kleinen Becken hervorgehoben und leicht dislocirt werden

kann, der Cervix uteri nicht von der Neubildung ergriffen ist — so kann eine Entfernung desselben durch die Laparohysterotomie versucht werden;

wenn dagegen ein interstitieller Tumor dem kleinen Becken breit implantirt ist, sich nicht aus demselben hervorheben lässt, gar keine oder eine sehr minime Beweglichkeit zeigt, der Cervix verstrichen, in den Tumor aufgegangen ist, — so ist die operative Behandlung eines solchen Tumors contraindicirt."

B. Zur operativen Therapie der festen Uterustumoren.

In Fällen, wo solide Uterustumoren zwischen die Ligg lata hineingewachsen sind oder das Peritoneum in grösserer Ausdehnung von der Beckenwand abgehoben haben, und wo kein anderer Zusammenhang zwischen dem Tumor und dem Uterus besteht, als der beiden gemeinschaftliche seröse Ueberzug da dürfte sich das Verfahren empfehlen, welches in dem II der oben mitgetheilten Fälle, wo man weder mit dem Scalpel noch mit dem Paquelin etwas auszurichten vermochte, leich und schnell zum Ziele führte.

Es bestand dasselbe im Wesentlichen darin, dass nach Spaltung seines peritonealen Ueberzuges, der Tumor aus demselben bis auf eine strangförmige Verbindung mit dem untern Abschnitt des Uterus, ausgeschält wurde; sodann wurde letztere mit dem Ecraseur durchtrennt und der durch die Ausschälung de Geschwulst erhaltene seröse Sack, nachdem ein Theil desselben abgetragen worden, durch Nähte in der Bauchwunde befestig und drainirt; ein fieberloser Verlauf und complete Heilung krönten dieses Verfahren.

Eine derartige Ausschälung subperitonealer Fibroide de Uterus ist bisher nur von wenigen Operateuren und auch von diesen nur in wenigen Fällen geübt worden.

Von Billroth in einem Falle, in welchem es sich um ein über mannskopfgrosses Fibromyom handelte, welches mit der rechten Seite des Uteruskörpers durch einen kurzen Stiel zusammenhing und zwischen die Blätter des Lig. lat. hineingewachsen war. Das Verfahren Billroth's beschreibt Mikulicz [1]) wie folgt: „Spaltung des Peritonealüberzuges der Geschwulst, wodurch eine deutlich abgesonderte Kapsel zum Vorschein kommt; diese wird ebenfalls gespalten und lässt sich nun ohne grosse Mühe stumpf vom Tumor ablösen. Durch weiteres Vordringen der Hand zwischen Kapsel und Geschwulst lässt sich diese im Zusammenhang aus dem grossen und kleinen Becken auslösen und hängt dann noch mit einem kurzen Stiele von thalerbreitem Durchmesser an der rechten Seite des Uteruskörpers. Diese Verbindung wird mit der Scheere durchrennt." „Der subperitoneal liegende freie Antheil der Kapsel wird darauf in seiner linken Hälfte durch Massenligaturen abgebunden und kurz abgeschnitten; auf der rechten Seite jedoch, woselbst ein inniger Zusammenhang mit Tuba und Lig. rot. besteht, wird die Kapsel sammt den eingeschlossenen Gebilden in eine Klammer gefasst und dadurch das sonst unveränderte Ovarium mit exstirpirt. Dieses Verfahren erzielt, dass durch den bis zur Bauchwunde angespannten Kapseltheil die Wundhöhle im kleinen Becken von der Peritonealhöhle abgeschlossen wird. Zwei Drains, welche bis in die Tiefe jener Höhlen reichen, werden zwischen unterm Wundwinkel und Klammer fixirt u. s. w. Der Fall verlief tödlich in Folge allgemeiner eitriger Peritonitis. —

In ähnlicher Weise hat sodann Moor [2]) in Rochester ein 17 Pfund schweres subseröses Fibroid aus seinem serösen

1) Mikulicz. Casuistische Beiträge zur Exstirpation solider Geschwülste des Uterus etc. Wiener med. Wochenschrift 1879 Nr. 22 p. 600.

2) Med. Record. New-York 1875. 13. Febr. — Annales de gynaec. 1875 Aug. — Dissert. von Rein p. LXXXII. Nr. 171.

Ueberzuge geschält, aus einem Theil des letztern einen Stiel gebildet, und denselben in die Bauchwunde eingenäht. Der Fall verlief günstig.

Ferner hat Spencer-Wells [1]) ein der hintern Wand des Uterus gestielt aufsitzendes Fibromyom durch Ausschälung aus seiner peritonealen Kapsel entfernt, und zwar mit gutem Erfolge.

Es handelte sich in dem betreffenden Falle um ein colossales Fibrom, das beiderseits den Rippenrand hervorwölbte und die hintere Vaginalwand herabdrängte. Nach Lösung verschiedener Adhäsionen, und Torsion einiger Gefässe, liess sich die Geschwulst aus einer Art Kapsel, gebildet von den Blättern des rechten Lig. lat. ausschälen, und nachdem sie mit dem Messer vom Rectum losgelöst, sowie aus dem Becken herausgedrängt worden, von der hintern Fläche des Uterus mit dem Messer abtrennen. Die Blätter des Lig. lat. die den Tumor eingeschlossen, vereinigte Spencer-Wells, soweit sie noch vorhanden waren, mit fortlaufender Seidennaht hinter dem Uterus, so dass der Bauchfellsack wieder vollkommen geschlossen war.

Ein diesem analoges Verfahren schlug Spiegelberg [2]) bei der Entfernung eines subserösen von der hintern Uterusfläche ausgehenden Tumors ein; nachdem er einen Theil der Geschwulst abgetragen hatte, schälte er den etwa faustgrossen Rest derselben aus seiner peritonealen Umhüllung und schloss den durch die Ausschälung erhaltenen serösen Sack durch Suturen. Der Fall verlief tödtlich.

Am häufigsten ist die subperitoneale Auslösung von Péan in Anwendung gezogen worden, und zwar nicht allein bei der Entfernung subseröser Tumoren, sondern auch bei der Abtragung interstitieller Geschwülste. Péan bediente sich dieses Verfahrens bei Tumoren, welche von einer sehr gefässreichen

---

1) Brit. med. Journ. 1878. Mai 11. Centralblatt f. Gynaekol. 1878. Nr. 18. (Referat.)

2) Archiv für Gynaecologie. Bd. VI. H. 3. 1874.

Hülle (d'une coque cellulo-fibreuse assez fortement vasculaire) umgeben waren und beschreibt dasselbe in seiner „Clinique chirurgicale“ [1]) wie folgt: „Aussitôt sa présence (de la coque cellulo-vasculaire) reconnue, nous l'incisons crucialement et nous la décollons de la surface de la tumeur pour rejeter les lambeaux en dehors jusqu'au moment où le myome a pu être completement énuclée. Celui ci enlevé par morcellement et le pédicule utérin lié nous excisons alors la majeure partie de la coque celluleuse pour n'en conserver que la partie la plus profonde;“ über die Behandlung letzterer sagt er: „Il faut, que l'on réapplique autour du pédicule utérin et que l'on fixe avec lui vers l'angle inférieur de la plaie.“

In ähnlicher Weise verfährt Péan auch bei der Ausschälung subseröser Tumoren, und befestigt auch hier den Rest des durch die Ausschälung erhaltenen Sackes in der Bauchwunde, „de façon à former une barrière contre la penetration du pus dans la cavité abdominale.“

Bei fünf derartigen Operationen erzielte Péan drei Mal Heilung; zwei Fälle verliefen tödlich [2]).

Aus dem Vorhergehenden ergiebt sich, dass die Mehrzahl der Fälle, in welchen bei der Entfernung solider Uterustumoren die Ausschälung derselben aus ihrem peritonealen Ueberzuge in Anwendung gezogen, günstig verlaufen ist, und dass letzteres Verfahren weit mehr Beachtung verdient, als ihm bisher zu Theil geworden.

Dasselbe ermöglicht vor Allem ein vorherrschend „stumpfes“ Vorgehen bei der Entfernung der Tumoren, erfordert keinen ausgedehnten Gebrauch des Scalpells, was bei einer Operation, bei der Blutungen, so gefürchtet sind, schon schwer ins Gewicht fällt; sodann gestattet es ein, ich möchte sagen, extraperitoneales

1) Péan. Leçons de Clinique chirurgicale. Paris. 1876. p. 695 ff.

2) Péan. Clin. chir. p. 677 Nr. 206 u. 207; p. 678, Nr. 211; p. 679 Nr. 213 u. p. 680 Nr. 217.

Vorgehen: nachdem die Kapsel gespalten und ihre Ablösung begonnen, arbeiten wir gewissermassen ausserhalb der Bauchhöhle; Blut, Gewebsfetzen, etwaiger Cysteninhalt etc. sammeln sich nicht in jener, sondern in dem Raume zwischen der Geschwulst und ihrem abgelösten Ueberzuge an, es bleibt somit die Bauchhöhle und ihre Auskleidung intact; endlich ermöglicht dieses Verfahren — durch Einnähung der Geschwulstkapsel in die Bauchwunde, wie es in den Fällen von v. Wahl, Billroth, Moor und Péan geschehen, oder durch Vernähung derselben, in der Weise wie Spencer-Wells und Spiegelberg sie ausgeführt — einen completen Verschluss der Peritonealhöhle.

In Anbetracht aller dieser Umstände ist bei der Abtragung solider subseröser Uterustumoren die Methode der subperitonealen Auslösung niemals unberücksichtigt zu lassen; und wo die Geschwulst nicht in toto ausgeschält werden kann, da sollte man wenigstens versuchen, nach Abtragung eines Theiles derselben, den Rest aus seiner peritonealen Hülle auszulösen, um durch Einnähung der letzteren in die Bauchwunde, oder durch Vernähung derselben, einen vollständigen Verschluss der Peritonealhöhle bewerkstelligen zu können.

In dem IV. der im vorigen Capitel mitgetheilten Fälle wurde, wie aus der betreffenden Krankengeschichte zu ersehen, der Versuch gemacht, einen interstitiellen Tumor, nach Spaltung seiner Kapsel, aus der Gebärmuttersubstanz auszuschälen, was bereits von Atlee [1]) und Kimball [2]) 1853, von diesem mit günstigem, von jenem mit ungünstigem Erfolge ausgeführt worden.

---

1) Atlee. Am. j. of med. sc. 1855. Apr. — Diss. von Rein p. IV. Nr. 8.

2) Kimball. Boston med. and surg. Journ. 1855; — Péan et Urdy, Hysterotomie p. 6.

Dieser Versuch misslang: es wurde ein Theil der Uteruswandung mit entfernt, dadurch die Gebärmutterhöhle eröffnet und eine reichliche, sehr schwer stillbare Blutung hervorgerufen. Der Fall endete tödlich in Folge eitriger Peritonitis.

Auch bei einer von Spencer-Wells [1]) vollzogenen Enucleation eines interstitiellen Fibroides war die Blutung sehr abundant und zum Theil Ursache des tödtlichen Ausganges der Operation.

Péan [2]) der gleichfalls in einem Falle einen interstitiellen Tumor zu enucleiren versuchte, musste sogar wegen des grossen Blutverlustes von seinem Versuche Abstand nehmen und die Entfernung des Tumors gänzlich aufgeben. Es erfolgte der Tod durch Verblutung.

Billroth [3]) gelang es bei einer Patientin mit vielfachen interstitiellen Uterusfibromen etwa zwanzig derselben auszuschälen, dann aber war er, wegen des bei der Enucleation der einzelnen Tumoren zwar geringen, doch sich allmählig summirenden Blutverlustes, gleichfalls genöthigt das Verfahren aufzugeben. Die Patientin starb in Folge von Collaps.

Ein Fall in welchem Stewart [4]) ein interstitielles Fibroid durch Ausschälung entfernte, endete tödtlich in Folge septischer Peritonitis. —

Weitere hierher gehörige Fälle habe ich in der Literatur, soweit mir dieselbe zugängig war, nicht auffinden können.

Das Mitgetheilte ist nicht dazu angethan, die Ausschälung interstitieller Tumoren aus dem Uterusgewebe in ein günstiges Licht zu stellen: oft erzeugte sie abundante Blutungen, und

---

1) Spencer Wells. Die Krankheiten der Ovarien; übers. von Küchenmeister 1866. Bd. 1. p. 355.

2) Péan. Clinique chirurgicale, p. 860. obs. 217, und p. 704.

3) Wien. med. Wochenschrift 1876 Nr. 2.

4) Stewart. Canada Lancet 1878. Oct. 1. Centralblatt f. Gyn. 1879 Nr. 8. (Referat.)

die Fälle, in denen sie geübt worden, endeten, mit Ausnahme eines einzigen, letal.

Trotzdem dürfte dieses Verfahren, wenn wir einige in den mitgetheilten Fällen in Betracht kommende Nebenumstände berücksichtigen, durchaus nicht gänzlich zu verwerfen sein. So ist einmal der Fall von Spencer-Wells gar nicht massgebend, denn derselbe war von jenem Autor für inoperabel erklärt worden, und nur die Bitte der Patientin hatte die Vornahme der Operation veranlasst. Alsdann kommen in dem von Herrn Prf. v. Wahl operirten Falle zwei schwer wiegende Momente in Betracht; es hatte nämlich hier Nichts zur Vorbeugung der Blutung geschehen können, da die Unterbindung der Lig. lat. vor Beginn der Ausschälung nicht ausführbar war (cf. die IV. Operationsgeschichte); sodann war die Kapsel, in welcher der Tumor sass, ungenügend gespalten worden; wie sich nämlich bei der Untersuchung der entfernten Geschwulst herausstellte, war nur ein Theil, nur eine Schicht jener Kapsel durchtrennt worden, nach vollständiger Durchschneidung derselben konnte der Tumor mit wenig Mühe in toto aus ihr herausgeschält werden.

Von den hervorgehobenen beiden Umständen, welche in jenem Falle die Ursachen der misslungenen Enucleation und der abundanten Blutung waren, wird der erstere in manchen Fällen gar nicht vorhanden, und der letztere, nachdem man einmal auf ihn aufmerksam geworden, wohl stets zu umgehen sein. Es dürfte somit vorkommenden Falles — nach Unterbindung der Lig. lat. und vollständiger Spaltung der Umhüllung des Tumors — die Ausschälung interstitieller Geschwülste aus dem Gewebe des Uterus immerhin zu versuchen und zuweilen auch mit Erfolg ausführbar sein.

Aus dem zuletzt Erörterten geht hervor, von wie grosser Bedeutung für den Erfolg dieser Operation, oder besser gesagt Manipulation, es wäre, wenn man vor Beginn derselben die Dicke der

Kapsel und die Ausschälbarkeit der Geschwulst aus derselben zu estimmen im Stande wäre. Die Schwierigkeit, diese Punkte enau festzustellen liegt jedoch auf flacher Hand. Für die Beurtheilung der Ausschälbarkeit der Geschwülste lassen sich llenfalls einige Anhaltspunkte gewinnen, wenn man berück-ichtigt, dass die „weichen" Fibroide mit der Uterussubstanz n innigstem Zusammenhange stehen, die „harten" dagegen on dem Gebärmutterparenchym durch eine Schicht lockeren Bindegewebes geschieden sind. Es kann somit nach der Consistenz der Tumoren, wenn auch nicht genau, so doch nnähernd die Ausschälbarkeit derselben beurtheilt werden. n Betreff der Bestimmung der Dicke der Geschwulstkapsel üssen wir aber mit Péan bekennen: „une telle précision dans e diagnostic est impossible." (Hysterotomie p. 50).

Es resultirt demnach aus dem im Vorhergehenden hinsichtlich der Ausschälung solider Uterustumoren Hervorgehobenen,

dass die subperitoneale Auslösung fester Geschwülste des Uterus ein sehr empfehlenswerthes Verfahren ist, welches leicht und mit gutem Erfolge executirt werden kann;

dass die Ausschälung von Geschwülsten aus der Uterussubstanz dagegen eine sehr schlechte Prognose giebt, sehr schwierig ist, und nur in den allerseltensten Fällen ausführbar erscheint; vor Beginn derselben sind die Ligamenta lata zu unterbinden, und ist ferner darauf zu achten, dass der die Geschwulstkapsel spaltende Schnitt dieselbe vollständig durchtrennt.

Fassen wir zum Schluss die

Resultate

u welchen uns die vorhergehenden, an die im ersten Capitel itgetheilten Fälle geknüpften Erörterungen geführt haben, urz zusammen, so ergiebt sich

1) Die Hervorhebung des Uterus aus dem Becken bildet ein wichtiges Moment für die Unterscheidung der Uterustumoren von Ovarialgeschwülsten.

2) Der Erfolg der operativen Entfernung solider Tumoren des Uterus ist vor Allem von dem Verhältniss der Geschwulst zum Uterus abhängig, welches Verhältniss demnach vor der Operation genau festzustellen ist, und auch genau festgestellt werden kann.

3) Bei der Abtragung subseröser Tumoren des Uterus ist die Methode der subperitonealen Auslösung jener Geschwülste stets zu berücksichtigen.

Anhang.

I. Laparotomien

zur Entfernung solider Fibromyome mit Zurücklassung des Uterus.

1. Kaltenbach. 1877. Laparotomie. Heilung.

Patientin 48 Jahr alt.

Apfel-grosses subseröses Myom des Fundus uteri; Stiel in zwei Partien und en masse unterbunden und versenkt.

Anm. Patientin starb 7 Monat später an Carcinom des Magens.

Zeitsch. f. Geb. u. Gyn. 1877. II. pag. 186.

2. Kaltenbach. 1877. Lprtm. Heilung.

Pat. 47 J. a.

Jahrelang bestehendes stielartig am Fundus uteri sitzendes Myom und in Folge dessen irreponibler Verfall des Uterus und der Scheide.

Entfernung des Tumors nach der Péan'schen Methode und Befestigung des Stieles durch Nadeln in der Bauchwunde.

Zeitsch. f. Geb. u. Gyn. 1877. II.

3. Eck. 1877. III. 24. Lprtm. Heilung.

Pat. 19 J. a.

Interstitielles Myom der hintern Wand des Uterus, reicht bis über den Nabel; Cavum uteri 20 Ctm. lang. Beweglichkeit gering wegen Verwachsung mit der hintern Beckenwand. Fortwährende Blutungen.

In mehrfachen Sitzungen werden nach Spaltung der Kapsel Stücke der Geschwulst entfernt. Der Uterus verkleinert sich, der Tumor verwächst aber mit der vordern Wand des Uterus und die Blutungen dauern fort. Daher wird schliesslich die Laparotomie beschlossen.

Schnitt bis zum Nabel, Ligg. lata und Tuben unterbunden, vom Uterus getrennt, der Fundus incidirt und der Tumor aus dem Uterus geschält. Da nun die Exstirpation des Uterus nicht mehr nothwendig war, wurden die Tuben und Ligg. lat. wieder an ihrer alten Stelle befestigt, die Bauchwunde geschlossen. Drainage des Douglas.

Военно-мед. журн. 1877.
Centralbl. f. Gyn. 1878 Nr. 12. (Ref.)

4. Tillmanns. 1878. V. I. Lprtm. Tod.

Mannskopf-grosses gestieltes solides Fibromyom, welches vom Uteruskörper rechts ausging und in das Lig. lat. hineingewachsen war.

Der Stiel, bestehend aus Lig. lat. und Uterussubstanz, wurde in einzelnen Portionen durch 5—6 in Carbolwachs gekochte Seidenligaturen unterbunden und versenkt; sorgfältigste Blutstillung; das rechte Ovarium mit der Geschwulst entfernt, das linke gesunde zurückgelassen. Naht. Antiseptischer Compressionsverband.

Anm. Nach fieberlosem Verlauf und Heilung der Operationswunde per primam endigte der Fall am 22. Tage nach der Operation in Folge von Darmblutung letal. Die Darmblutung glaubt T. in letzter Linie der Einwirkung des Sprays beim ersten Verbandwechsel, 10 Tage nach der Operation zuschreiben zu müssen.

Centralbl. f. Chr. 1878. Nr. 49.

5. Billroth. 1878. VII. 14. Lprtm. Heilung.
Pat. 55 J. a.

Fast zwei Mannskopf-grosser ziemlich derber Tumor, welcher mit kurzem breitem Stiel vom Fundus uteri ausgeht, und bis etwa vier Querfinger über den Nabel reicht.

Nach Lösung einiger Adhäsionen und Anlegung einer Klammer wird der Tumor mittelst Scalpells kurz abgetrennt. Zwei Drains in den Douglas'chen Raum, ein drittes in das Cavum utero-vesicale. Bauchnaht. Listerverband.

Wiener med. Wochensch. 1879. Nr. 19.

6. Spencer-Wells. 1878. Lprtm. Heilung.

Pat. 46 J. a.

Colossales Fibrom, das beiderseits den Rippenrand hervorwölbte und die hintere Vaginalwand herabdrängte. Gewicht des Tumors 70 Pfund, sein grösster Umpfang 164 Ctm., sein kleinster Umpfang 140 Ctm. Nach Lösung verschiedener Adhäsionen und Torsion einiger Gefässe liess sich die Geschwulst aus einer Art Kapsel, gebildet von den Blättern des rechten Lig. lat., ausschälen und nachdem sie mit dem Messer vom Rectum losgelöst, sowie aus dem Becken herausgedrängt worden, von der hintern Fläche des normal grossen Uterus mit dem Messer abtrennen. Das rechte Ovarium musste, obgleich gesund, mitgenommen werden, ebenso verschiedene grosse Stücke Netz. Die Blätter des Lig. lat., die den Tumor eingeschlossen, vereinigte Sp.-Wells soweit sie noch vorhanden waren, mit fortlaufender Seidennaht hinter dem Uterus, so dass der Bauchfellsack wieder vollkommen geschlossen war. Die Bauchwunde durch 25 Suturen geschlossen.

Brit. med. Journ. 1878, Mai 11. — Centralbl. f. Gyn. 1878 Nr. 18. (Ref.)

7. Billroth. 1879. I. 2. Lprtm. Tod.

Pat. 38 J. a.

Ueber Mannskopf-grosses Fibromyom, welches durch einen kurzen Stiel von Thaler-breitem Durchmesser mit der rechten

Seite des Uteruskörpers zusammenhängt und in das rechte Lig. lat. hineingewachsen ist.

Ausschälung der Geschwulst aus ihrer Kapsel, Durchtrennung des Stieles; die Kapsel nach Abtragung eines Theiles derselben, in der Bauchwunde befestigt. Drainage der Kapsel- und der Peritonealhöhle. Listerverband.

Wien. med. Wochenschr. 1879 Nr. 22.

8. Albert. 1879. Lprtm. Heilung.

Pat. 45 J. a.

Mannskopf-grosser beweglicher Tumor, derselbe erweist sich bei der Operation als ein von der hintern Fläche des Uterus abgehendes Fibroid; der 6 Ctm. lange Stiel wird in den Ecraseur gefasst und durchtrennt.

Wien. med. Presse 1879 Nr. 2.
Centralbl. f. Gyn. 1879 Nr. 20. (Referat.)

II. Laparohysterotomien

wegen solider Fibromyome des Uterus.

1. Thornton. 1877. I. 10. Lprhyst. Heilung.

Pat. 38 J. a.

Grosser den Beckeneingang complet ausfüllender fibromatöser wulstiger Uterus. Fünf Zoll lange Incision. Zunächst führte T. nachdem er den Tumor aus dem Becken hervorgeholt eine starke doppelte Fadenschlinge durch die linke Hälfte der Geschwulst, schnürte dieselbe fest zusammen und konnte nun diesen Theil der Geschwulst abtragen. Hierauf umschlang er das breite Mutterband an jeder Seite mit doppelten starken Seidenfäden, so dass jede Schnur die Basis eines Ovarium und eine Tube abschnürte. Darnach schnitt er die Ovarien ab. Der Rest des Uterus wurde in der Weise behandelt, dass wieder

eine doppelte starke Seidenschnur hart oberhalb der Vagina durch den Cervix durchgestochen, dieser nach zwei Richtungen unterbunden und darnach abgetrennt wurde. Nachdem sämmtliche Ligaturen kurz abgeschnitten worden, wurde die Bauchhöhle gereinigt und geschlossen.

Med. Times and Gaz. 1877. April 7.
Schmidt's Jahrb. 1877. Bd. 176. p. 37.

2. Billroth. 1877. III. 7. Lprhyst. Heilung.
Pat. 30 J. a.

Der Uterus fast ganz in einen Tumor aufgegangen, der aus einer Menge von theils interstitiellen, theils aussen aufsitzenden Fibromen besteht, deren Grösse zwischen der eines Kindskopfes und der einer Erbse variirt. Gewicht des Tumors 3270 grm.

Zehn Ctm. lange Incision; Entwickelung der Geschwulst; Unterbindung und Abtrennung der Lig. lat. Jetzt hing die aus dem Fibrom und den beiden Ovarien bestehende Geschwulst nur noch an dem vom Cervix uteri gebildeten Stiele. Um diesen wurde, nachdem man sich überzeugt hatte, dass die Blase frei sei, eine Ecraseurkette gelegt, dieselbe fest angezogen, hierauf zwei starke lange Nadeln einen Zoll oberhalb der Kette durchgestochen, um das tiefere Heruntergleiten der hier angelegten und in Action gesetzten galvanocaustischen Schlinge zu verhüten. Während des Durchschneidens ziemlich lebhafte Blutung aus den Gefässen des Tumors selbst. Nach Einführung zweier Drains in das Cavum Douglasii wurde die Ecraseurkette in ihrer Stellung fixirt und vom Stiel abgezogen, so dass sie als Klammer wirkend liegen bleibt; der Stiel wurde in die Bauchwunde eingenäht und seine cauterisirte Fläche mit Gypstheer-Säckchen belegt.

Wien. med. Wochensch. 1877 Nr. 41.

3. Kleberg. 1877. VII. 8. Lphyst. Heilung.
Pat. 40 J. a.

Interstitielles Myom von 10 Pfund. Keinerlei Adhäsionen, das Collum uteri geht unmittelbar in die sanduhrförmige Ge-

schwulst über. Vier Drainröhren von je ½ Ctm. Dicke werden durch den Hals der Gebärmutter geführt und zwei derselben seitlich zusammengeknotet, so dass sich Tumor, Lig. lata, rotunda und Ovarien oberhalb der elastischen Ligatur befinden und jeder Knoten durch seidene Ligaturen eingeschnürt; sodann Abtragung der Geschwulst mit den Ligamenten und Ovarien 1 Zoll vor den Ligaturen. Stumpf versenkt; Drainage der Bauchhöhle; alle Drainröhren werden im untern Wundwinkel fixirt.

St. Petersb. Med. Wochensch. 1877 Nr. 39.

4. Kleberg. 1877. IV. 15. Lprhyst. Heilung.

Pat. 30 J. a.

Fibroenchondroma uteri.

Uterotomie und Exstirpation beider Ovarien. Die Operation wie im vorhergehenden Fall ausgeführt.

St. Petersb. Med. Wochensch. 1877 Nr. 39.

5. Thornton. 1877. Lprhyst. Tod.

Grosses interstitielles zum Theil subperitoneal im Douglas inserirtes Myom.

Drahtligatur um den Cervix, die nach Abtrennung des Tumors durch Seide ersetzt wird. Stiel versenkt. Drainage.

Tod in Folge von Septicämie.

Med. Times and Gaz. 1878. Jan. 5.
Canst. Jahresb. f. 1878. II. pag. 575. (Referat).

6. Trenholme. 1877. Lprhyst. Tod.

Abtrennung des Uterus etwa 1 Zoll über dem äussern Muttermunde mit dem Drahtecraseur.

Tod unter peritonitischen Erscheinungen.

Anm. Die Section ergab nur etwas blutig-seröse Flüssigkeit im Becken. Obgleich darin nicht die Todesursache gesucht wird, meint T. doch, dass eine Drainage durch den Cervix zweckmässig gewesen wäre.

Amer. Journ. of obstetr. 1877. Juli.
Centralbl. f. Gyn. 1877. Nr. 17. (Ref.).

7. Wood. 1878. II. 20. Lprhyst. Heilung.

Pat. 36 J. a.

Tumor glatt, reicht fast bis an den process. ensiform.

Bauchschnitt bis 2 Zoll oberhalb des Nabels; beide Ovarien erkrankt und mit entfernt.

Cincinnati Lancet 1879. Febr. 15.
Centralbl. f. Gyn. 1879. Nr. 19. (Ref.).

8. P. Müller. 1874. VI. 4. Lprhyst. Heilung.

Pat. 48 J. a.

Von der vordern Wand des Uterus ausgehendes Fibromyom.

Keine Adhäsionen; den Uterus mit den Ligamenten, aber ohne Ovarien in eine Klammer gefasst, die der Spencer-Wells'schen ähnlich, nur drei Mal grösser und kräftiger construirt ist. Abtragung des corpus uteri. Naht der Bauchwunde mit vielen das Peritoneum mitfassenden Stichen. Lister'scher Verband.

Anm. Die Aussicht auf Radicalheilung eines seit 11 Jahren bestehenden Gebärmuttervorfalles gab die Indication zur Operation.

Correspondenzblatt f. schweiz. Aerzte 1878 Nr. 20.
Centralbl. f. Gyn. 1879 Nr 4 (Ref.)

9. P. Müller. 1878. VIII. 23. Lprhyst. Heilung.

Pat. 49 J. a.

Prolapsus uteri; am corpus uteri zwei Nuss-grosse Fibromyome.

Incision unter Vordrängen des Uterus mit der Sonde, Vergrösserung der Incision wegen der Fribroide, Vorbringen des Uterus mittelst der Sonde und einer Schlinge. Anlegung der modificirten Klammer, Abtragung des corpus uteri sammt den Fibroiden. Besondere Naht des Peritoneum im obern Theil der Wunde.

Anm. Diese Laparohysterotomie wurde gleichfalls wegen des Prolapsus uteri unternommen.

Correspdbl. f. schw. Aerzte 1878 Nr. 20.
Centrlbl. f. Gyn. 1879 Nr. 4. (Ref.)

10. Billroth. 1878. XI. 2. Lprhyst. Heilung.
Pat. 39 J. a.

Ueber Mannskopf-grosses retroperitoneales Fibromyom der hintern Uteruswand.

Zur Trennung einer Verbindung mit dem Colon transversum müssen die umliegenden Intestina aus der Bauchhöhle hervorgehoben und partienweise Massenligaturen angelegt werden; auch die Lösung des retroperitoneal gelegenen hintern Abschnittes der Geschwulst muss Schritt für Schritt durch Massenligaturen bewerkstelligt werden. Exstirpation des rechten cystisch degenerirten Ovariums. Supravaginale Amputation nach Anlegung einer Klammer an den dicken Uterusstiel. Zwei Drains in den Douglas'schen Raum. Bauchnaht. Listerverband.

Wien. Med. Wochensch. 1879 Nr. 20.

11. Stewart. 1878. Lprhyst. Tod.
Pat. 38 J. a.

Festes interstitielles Fibroid von 25 Pfd. Kettenecraseur um den Stiel zur Controllirung der Blutung, dann Ausschälung der Geschwulst; Durchstechungsligatur des Stieles und Entfernung aller darüber liegenden Theile. Versenkung des Stieles, Seidennähte, Drainageröhren im untern Wundwinkel. Antiseptischer Verband.

Tod in Folge septischer Peritonitis.

Canada Lancet 1878. Oct. 1.
Centrlbl. f. Gyn. 1879 Nr. 8. (Ref.)

12. Kleberg. 1879. Lprhyst. Tod.
Pat. 35 J. a.

Bis hoch in die Herzgrube ragendes Fribroid, welches sich vom linken Rande des Uterus aus diesem, an der Uebergangsstelle der portio vaginalis in den Körper, zwischen die Blätter des Lig. lat. sin. hinein entwickelt und letzteres entfaltet hatte.

Das Peritoneum, von der vordern Bauchwand abgehoben, schlägt sich in der Höhe des Nabels auf die Geschwulst über; dasselbe wurde durch einen über den grössten Umfang der Geschwulst geführten Querschnitt getrennt und dann der Tumor und die Ovarien abgetragen. (cf. Fall Nr. 3).

Tod in Folge acuter Septicämie.

Petersb. Med. Wochensch. 1879 Nr. 41.

13. Kleberg 1879. I. 29. Lprhyst. Heilung.

Pat. 28 J. a.

Fibroma interst. — Fibroma subs. strangulatum.

Mannskopf-grosse den ganzen Fundus uteri einnehmende Geschwulst; abgestorbenes durch einen fadenförmigen Stiel mit dem linken Rande des Uterus zusammenhängendes subseröses Fibroid.

Abschnürung mit elastischen Ligaturen nach des Autors Methode. (cf. Fall Nr. 3).

Petersb. Med. Woch. 1879 Nr. 41.

14. Hennig. 1879. VIII. 22. Lprhyst. Heilung.

Pat. 49 J. a.

Fasergeschwulst, bestehend aus einem Haupttheile, welcher Melonen-gross und der vordern obern Uteruswand angehörend, den Scheitel des birnförmigen Gewächses ausmacht und aus mehreren den die Hauptgeschwulst stützenden Uterus durchwachsenden, ihm knollig aufsitzenden kleineren Gewächsen derselben Art.

Nachdem bei dem ersten Versuche, den Stiel nach Kleberg zu unterbinden, (cf. Fall Nr. 3), eine elastische Ligatur gerissen, wurde eine starke gekrümmte Troikartnadel durch das Corpus uteri geführt, über derselben mit Hilfe eines Ecraseurs eine Drahtligatur angelegt und dann die Unterbindung nach Kleberg wiederholt; 5 Ctm. oberhalb der Schnürschlingen wurde die Geschwulst nebst beiden Eierstöcken und den grössten

Theilen der Eileiter durch das Scalpell abgetragen, sodann um vor Nachblutung des umfangreichen Stumpfes (von 13 Ctm. Durchmesser) sicher zu sein, rechts und links zwischen Schnitt- und Schnürstelle durch die schmalen Kanten des Uterus je eine elastische Ligatur gelegt, ferner die Schnittfläche des Stumpfes, nach Unterbindung der einzelnen sichtbaren Gefässe, mit dem Paquelin oberflächlich bestrichen und der Stumpf, an welchem der Ecraseur liegen geblieben, extraperitoneal befestigt.

C. Hennig. Mittheilungen aus der Heilanstalt. Leipzig 1880.

15. Koracz. 1879. Lprhyst. Heilung.

Nach Unterbindung der Ligg. lata trichterförmig den Uterus abgeschnitten, die spritzenden Gefässe gefasst und mit Kürschnernaht das Peritoneum über dem Stiel geschlossen. Stumpf intraperitoneal.

Wien. med. Presse. 1879. Nr. 49.
Canst. Jahresb. f. 1879. II. pag. 577. (Ref.).

16. Nicolaysen. 1879. Lprhyst. Heilung.

Fibroid von der Grösse zweier Mannsköpfe.

Amputatio supravaginalis uteri nach Péan's Methode. Stumpf extraperitoneal befestigt.

Norsk. Magaz. f. Läg. R. 3. Bd. 8. 1879.
Canst. Jahresb. f. 1879. II. p. 578. (Ref.).

17. Davris-Colley. 1879. Lprhyst. Heilung.

Tumor von 25 Pfd.

Entfernung des Uterus und der Ovarien. Stiel in die Klammer gelegt.

Gay's Hosp. Rep. XXIV.
Canst. Jahresb. f. 1879. II. p. 578. (Ref.).

18. Albert. 1879. Lprhyst. Tod.

Mannskopf-grosser derber höckeriger Tumor, der vorn fast nirgends ädherent ist und dem Uterus angehört.

Hysterotomia supravaginalis. Rückwärts und unten breite und feste Adhäsionen am Coecum und Colon ascend. Der

Uterus wurde in einen Ecraseur gefasst, oberhalb der Vaginalportion in demselben festgeklemmt, und der Tumor abgetragen. Die ligirten Enden zweier längerer und sehr gefässreicher Adhäsionen wurden in der Wunde befestigt. Nath mit Silberdraht und Catgut. Die exstirpirte Geschwulst wog 3306 grm.

Am Ende der ersten Woche entwickelt sich Peritonitis und ist der Meteorismus am 12. Tage p. op. so stark, dass A. sich zur Laparotomie entschliesst. Schnitt unterhalb des Nabels; das stark geblähte Colon transversum wird eröffnet und nachdem viel Gas ausgeströmt ist, die Darmnaht sorgfältig angelegt. Eine Axendrehung an einem Dünndarmconvolut wird abgewickelt, der Dünndarm ebenfalls punktirt und die Punktionsöffnung vernäht. Tod 7 Stunden darauf. Die Section ergiebt allgemeine Peritonitis.

Wien. med. Presse. 1879. Nr. 2.
Centralbl. f. Chir. 1879. Nr. 20. p. 334. (Ref.).

19. Lossen. 1879. Lprhyst. Heilung.

Pat. 50 J. a.

Fibromyom des Uterus, sowohl interstitiell, als subperitoneal, im Ganzen von der Grösse einer im 4. Monat schwangern Gebärmutter.

Operation nach Péan's Methode. Vollständig aseptischer Verlauf.

Berlin. klin. Wochensch. 1879 Nr. 14.

20. Savage. 1879. Lprhyst. Heilung.

Pat. 37 J. a.

Der Uterus, etwas vergrössert, lag hinter den Schambeinen; im Douglas ein harter Tumor.

Laparotomie unter antiseptischen Cautelen ausgeführt und der harte Tumor sammt dem Uterus entfernt. Cervix in Klammer gelegt.

Brit. med. Journ. 1879 Mai 17.
Centralbl. f. Gyn. 1879 Nr. 16. (Ref.)

21. Rokitansky. 1879. Lprhyst. Heilung.

Pat. 31. J. a.

Mannskopf-grosses handbreit über den Nabel reichendes bewegliches Myofibrom in der vordern Uteruswand.

Schnitt fast bis zum process. xyph. Keine Adhäsionen. Unterbindung beider Ligg. lata mit Catgut. Stumpfe Trennung von der Harnblase. Anlegung der Chassaignac'schen Kette nahe am Scheidengewölbe. Befestigung des Stumpfes im untern Wundwinkel.

Wien. med. Presse 1879 Nr. 22.
Centrlbl. f. Gyn. 1879 Nr. 25. (Ref.)

22. Rokitansky. 1879. Lprhyst. Tod.

Pat. 44 J. a.

Mannskopf-grosses unebenes bis zum Nabel reichendes hartes, bewegliches Myofibrom.

Schnitt bis gegen den process. xyph. Mitfassen des linken Ovarium und Tube. Stielbehandlung wie im vorigen Fall. — Peritonitis.

Wien. med. Presse 1879 Nr. 24.
Centrlbl. f. Gyn. 1879 Nr. 25. (Ref.)

23. Rokitansky. 1879. Lprhyst. Tod.

Pat. 42 J. a.

Ein harter bis zum Nabel reichender beweglicher Tumor wölbt die Bauchdecken etwas vor, ein zweiter mit dem Uterus innig verbundener drängt das Scheidengewölbe nach abwärts.

20 Ctm. langer Bauchschnitt. Entwickelung und Abtragung des ersten gestielten Tumors leicht, des zweiten schwierig mit Amputation des Uterus am os internum.

Wien. med. Presse 1879. Nr. 25.
Centrlbl. f. Gyn. 1879. Nr. 25. (Ref.)

24. Léon Labbé. 1880. Lprhyst. Tod.

Grosser solider Tumor des Uterus.

Der ganze Tumor, freigelegt und möglichst nach ausse gebracht, wurde mit einer Esmarch'schen Binde fest ei

gewickelt (Ecsanguification de la tumeur); dann ward um den Stiel eine Doppelligatur gelegt, die durch drei durchgestossene Troikarts fixirt war. Der Tumor war nach Entfernung der Binde weich, collabirt und augenscheinlich blutleer; es konnte derselbe ohne einen Tropfen Blutverlust entfernt werden; der Uterus war bis auf seinen untersten Abschnitt mit entfernt, ebenso beide Ovarien. Nach Ersatz der ursprünglichen Metellligaturen durch Catgutfäden wurde der Stiel versenkt.

Die Untersuchung des sehr unregelmässig geformten Tumors ergiebt, dass es sich um Fibromyome des Uterus handelt

Anm. Labbé empfiehlt sein Verfahren für die blutreichen Tumoren des Uterus und fügt noch hinzu, dass bei sehr regelmässigen und wenig gestielten Tumoren der elastischen Binde mit Hilfe von durchgestossenen langen Nadeln ein Halt gegeben werden könne.

Bull. de l'acad. de méd. 1880. Nr. 31.
Centralbl. f. Chir. 1881. Nr. 4. p. 64. (Referat.)

Tabellarische Zusammenstellung

der

mitgetheilten Fälle von Laparotomie und Laparohysterotomie wegen solider Fibroide des Uterus.

I. Laparotomien

zur Entfernung solider Fibromyome mit Zurücklassung des Uterus.

№	Operateur.	Datum der Operation.	Hlg.	Tod.	Todesursache.
1.	Kaltenbach.	1877.	H.	—	
2.	Ders.	„	H.	—	
3.	Eck.	„ III. 24.	H.	—	
4.	Tillmanns.	1878. V. 1.	—	T.	Verblutung.
5.	Billroth.	„ VII. 14.	H.	—	
6.	Spencer Wells.	„	H.	—	
7.	Billroth.	1879. I. 2.	—	T.	Peritonitis.
8.	Albert.	„	H.	—	
9.	v. Wahl.	„ V. 31.	H.	—	

II. Laparohysterotomien

wegen solider Fibromyome des Uterus.

№	Operateur.	Datum der Operation.	Hlg.	Tod.	Todesursache.
1.	Thornton.	1877. I. 10.	H.	—	
2.	Billroth.	„ III. 7.	H.	—	
3.	Kleberg.	„ IV. 5.	H.	—	
4.	Ders.	„ VII. 8.	H.	—	
5.	Thornton.	„	—	T.	Septicämie.
6.	Trenholme.	„	—	T.	
7.	Wood.	1878. II. 20.	H.	—	
8.	Müller.	„ VI. 4.	H.	—	
9.	Ders.	„ VIII 23.	H.	—	
10.	Billroth.	„ XI. 2.	H.	—	
11.	Stewart.	„	—	T.	Peritonitis.
12.	Kleberg.	1879. I. 29.	H.	—	
13.	Ders.	„	—	T.	Septicämie.
14.	Hennig.	„ VIII. 22.	H.	—	
15.	Koracz.	„	H.	—	
16.	Nicolaysen.	„	H.	—	
17.	Davris-Colley.	„	H.	—	
18.	Albert.	„	—	T.	Peritonitis.
19.	Lossen.	„	H.	—	
20.	Savage.	„	H.	—	
21.	Rokitansky.	„	H.	—	
22.	Ders.	„	—	T.	Peritonitis.
23.	Ders.	„	—	T.	Peritonitis.
24.	Léon Labbé.	1880.	—	T.	Septicämie.
25.	v. Wahl.	„ IV. 26.	H.	—	
26.	Ders.	„ VI. 11.	H.	—	
27.	Ders.	„ IX. 26.	—	T.	Peritonitis.

Dieser kleinen Statistik zufolge sind in 9 Fällen von Laparotomie 2, und in 27 Fällen von Laparohysterotomie 9 Patientinnen gestorben, mithin in 36 Fällen von operativer Entfernung solider Uterustumoren 11 Todesfälle vorgekommen, was eine Mortalität von nur 30,5 % ergiebt.

Auf diese scheinbar günstige Mortalitätsziffer ist jedoch kein besonderes Gewicht zu legen; sie kann durch eine entsprechende Anzahl ungünstig verlaufener nicht veröffentlichter Fälle vollkommen illusorisch gemacht werden. Ich glaube aber mit vollkommener Sicherheit mich dahin aussprechen zu können, dass mit der genaueren Erkenntniss des Verhältnisses der Geschwulst zum Uterus und der dadurch ermöglichten Feststellung der operativen Indication die Operation von allen Zufälligkeiten abgelöst werden kann, und ebenso günstige Erfolge verspricht, wie die Ovariotomie.

Thesen.

1. Bei der Hysterotomie kommen die Methoden von Péan und Köberlé nicht mehr in erster Reihe in Betracht.
2. Auch diejenigen Fibromyome des Uterus, die die portio vaginalis einnehmen, sind einer operativen Therapie zugänglich.
3. Die Behandlung der Syphilis mit Sublimatinjectionen hat sich nicht bewährt.
4. Hochgradige Lage- und Gestaltveränderungen der Gebärmutter indiciren einen operativen Eingriff.
5. Es ist durchaus wahrscheinlich, dass das Pilocarpin eine ecbolische Wirkung besitzt.
6. Ohrenerkrankungen beim Scharlach müssen energisch behandelt werden.